Regionaal ziekenhuis
Heilig Hart Leuven

Dichtbij beter!

Symposium Acute Pathologie

Regionaal ziekenhuis
Heilig Hart Leuven

Dichtbij beter!

Paul Haers
Proctologie en Bekkenbodem

Karel Mulier
Buikwand

Vicky Drubbel
Colonchirurgie

Klara Bury
Proctologie en Bekkenbodem

Sabri Sagaama
Obesitas en Bariatrie

Dienst Abdominale heelkunde

Regionaal ziekenhuis
Heilig Hart Leuven

Dichtbij beter!

Algemene gastro-enterologie

Digestieve oncologie

Hepatologie

Inflammatoire darmziekten

Therapeutische interventies van de galwegen

Ruben Spitaels

Joris Neirynck

Alexander Goegebuer

Valerie Van Hauwaert

Dienst Gastro-enterologie

Regionaal ziekenhuis
Heilig Hart Leuven

Dichtbij beter!

‘Galkolieken’

Praktische aanpak in de huisartsenpraktijk

Ruben Spitaels & Vicky Drubbel

19 oktober 2019

Regionaal ziekenhuis
Heilig Hart Leuven

Dichtbij beter!

Galstenen

Voorkomen:

> 40y : 20%
> 70y : 30%
♀:♂ : 4:1
Westen : 90% cholesterolstenen
10% pigmentstenen

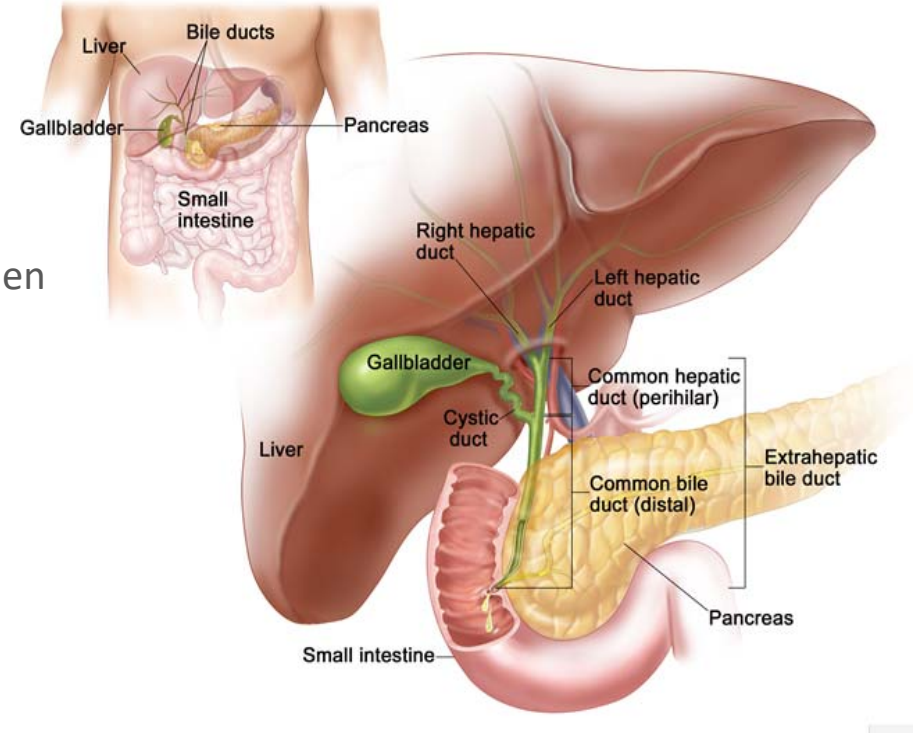

Uitlokkende factoren:

Leeftijd	Diabetes Mellitus
Obesitas	Zwangerschap
Cirrose	Snel gewichtsverlies

Klachten:

Symptomatische stenen: 50% nieuwe koliek – 1-3% complicaties/jaar
Asymptomatische stenen: 0.1-0.3% complicaties/jaar

Regionaal ziekenhuis
Heilig Hart Leuven

Dichtbij beter!

Galkolieken

Wat is een galkoliek?

Visceraal type pijn, toename postprandiaal
Continue pijn (epigastrisch-RH-rechter schouder-interscapullair)
30 min tot meerdere uren
Bewegingsdrang, zweten, nausea, braken

Wanneer ontstaat een galkoliek?

Obstructie en uitzetting van CD of CBD door stenen

Wat is een gecompliceerde galkoliek?

Pijn > 5u, koorts, icterus, Murphy +, peritonitis, pancreatitis

Regionaal ziekenhuis
Heilig Hart Leuven

Dichtbij beter!

Behandeling

Medicamenteuze therapie UDCA (Ursodeoxycholzuur) 10-15mg/kg/d

Chirurgisch niet-fitte patiënten
Niet verkalkte stenen (radiolucent)
Langdurige behandeling, 6-18 maanden
Recurrence 50%

Profylactisch bij metabole chirurgie – snel gewichtsverlies (> 1.5kg/d)

Profylactische cholecystectomie

Porselijnen galblaas
Patchy calcificaties in de wand
CDL + galblaaspoliep 5-10mm
Galblaaspoliep > 10mm
Metabole chirurgie

Regionaal ziekenhuis
Heilig Hart Leuven

Dichtbij beter!

Casus 1 ♀ 32j

RFC:

Sinds 2tal weken vage continue epigastrische knagende pijn
Uitstraling naar de rug
Beter na de maaltijd
Verminderde eetlust
Intermittent pyrosis

Med: OAC – Cetirizine – Ibuprofen

KO:

Normale vitale parameters
BMI 31 kg/m²
Epigastrische drukpijn, Murphy -

Regionaal ziekenhuis
Heilig Hart Leuven

Dichtbij beter.

Casus 1 ♀ 32j

Wat is uw volgende stap?

1. Echo abdomen + labo
2. Proeftherapie met PPI, stop NSAID
3. Afwachtende houding
4. Verwijzing naar spoedgevallen
5. Verwijzing naar chirurg
6. Verwijzing naar gastro-enteroloog

Regionaal ziekenhuis
Heilig Hart Leuven

Dichtbij beter.

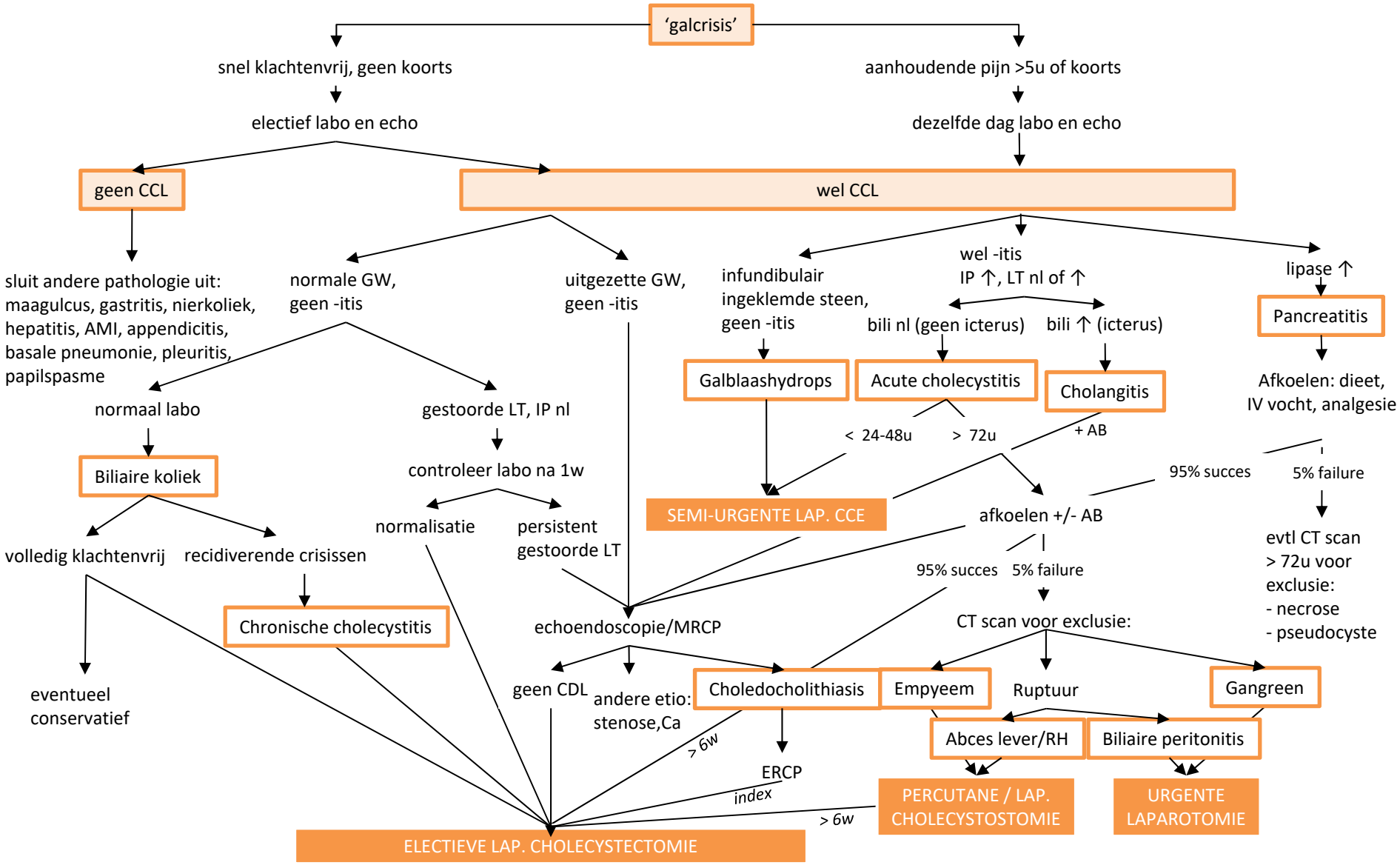

Regionaal ziekenhuis
Heilig Hart Leuven

Dichtbij beter!

Casus 2 ♂ 64j

RFC:

Afgelopen nacht hevige epigastrische pijn 'ik heb het aan mijn maag'
Vomitus
Iets beter na pijnstiller, maar niet volledig klachtenvrij

Med: Asaflow – Glucophage – Emconcor

KO:

Normale vitale parameters, koortsvrij
BMI 35 kg/m²
Epigastrische drukpijn, Murphy +

TO:

L/ leucocytose 18.500 – CRP 16 – normale levertesten
Echo/ forse galblaas, normale wand, geen cholecystitis, infundibulaire steen

Regionaal ziekenhuis
Heilig Hart Leuven

Dichtbij beter.

Casus 2 ♂ 64j

Wat is uw volgende stap?

1. Afwachtende houding, enkel analgesie
2. Opstarten antibiotica
3. Verwijzing naar spoedgevallen
4. Verwijzing naar chirurg
5. Verwijzing naar gastro-enteroloog

Regionaal ziekenhuis
Heilig Hart Leuven

Dichtbij beter.

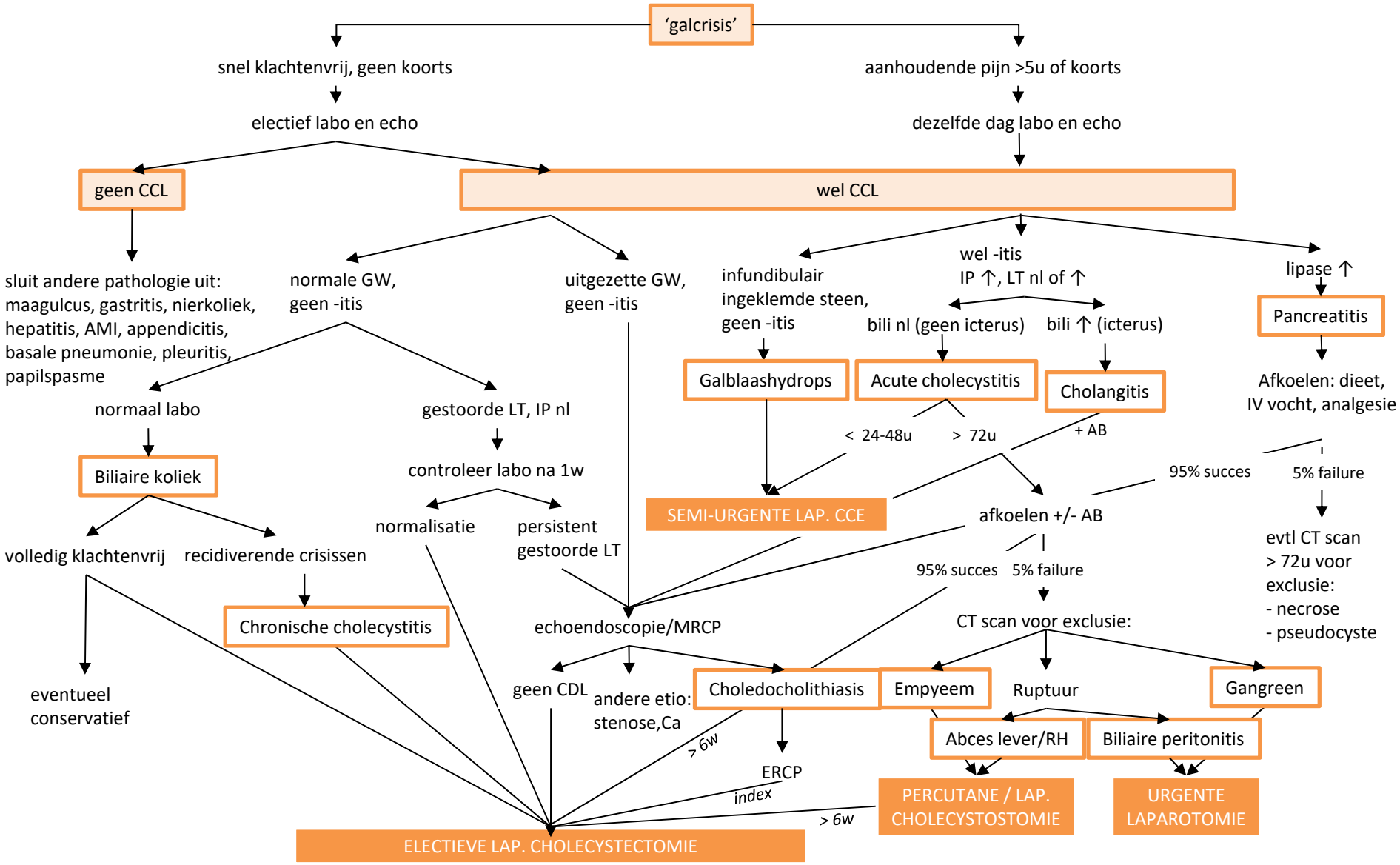

Regionaal ziekenhuis
Heilig Hart Leuven

Dichtbij beter!

Galblaashydrops

Casus 2 ♂ 64j

Echografie:

Vaak onderschatting, zeker in vroege fase
- *normale galblaaswand -*
- *geen tekens van cholecystitis -*

Beschrijft zelden 'hydrops'
- *forse galblaas-*
- *infundibulaire steen-*
- *pijnlijk galblaaspunt -*

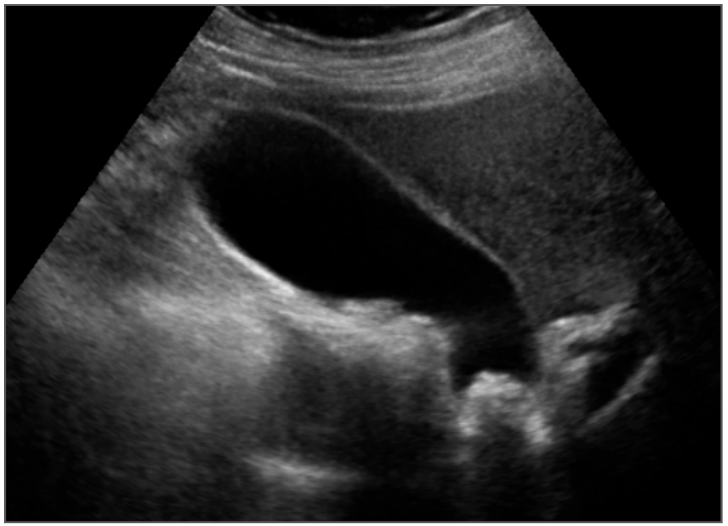

Evolutie:

Koelt vaak niet goed af
Risico op complicaties

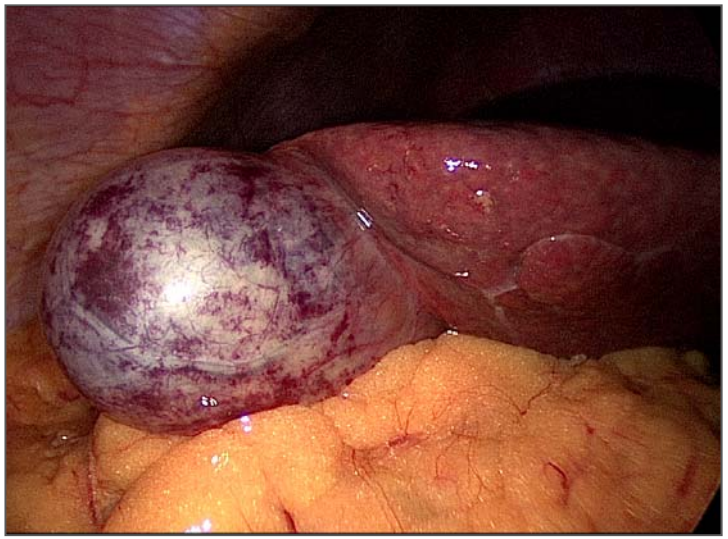

➔ Cholecystectomie bij voorkeur < 24u na onset

Regionaal ziekenhuis
Heilig Hart Leuven

Dichtbij beter!

‘Een normale echo sluit een acute cholecystitis niet uit’

Regionaal ziekenhuis
Heilig Hart Leuven

Dichtbij beter.

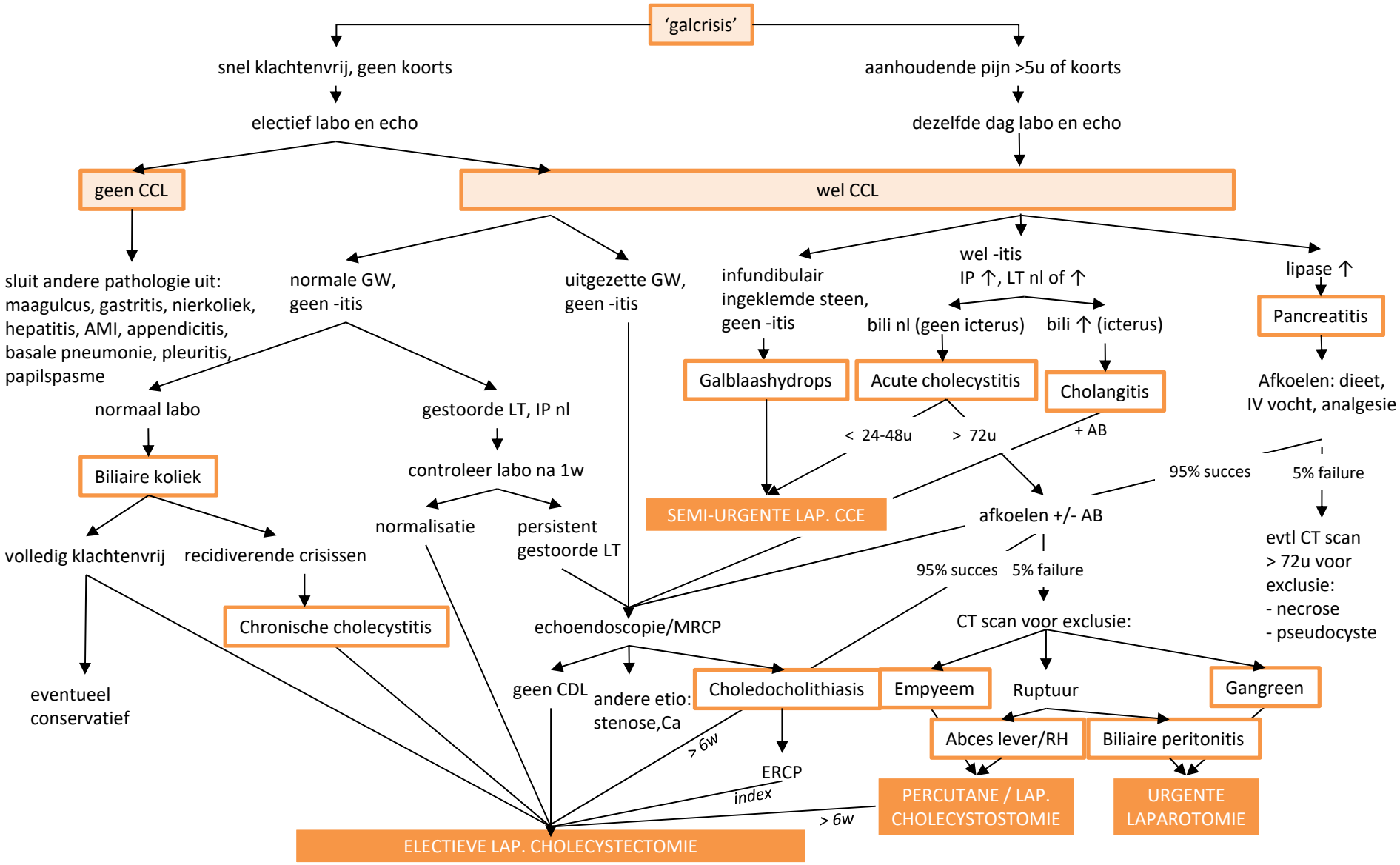

Regionaal ziekenhuis
Heilig Hart Leuven

Dichtbij beter!

Acute cholecystitis

Casus 3

Evolutie:

< 24-48u: cholecystectomie à chaud
> 72u: cholecystectomie à froid na 6w

Medicamenteus:

NSAIDs
AB? 'Bridge to surgery'
Niet strikt noodzakelijk bij ongecompliceerde cholecystitis
Ter preventie van sepsis, empyeem, abces
leuco > 12.000 - T > 38°C
> 75y - diabetes - immuundeficiëntie

Augmentin - Tazocin - Rocephine+Flagyl - Tavanic+Flagyl - Moxifloxacine

Regionaal ziekenhuis
Heilig Hart Leuven

Dichtbij beter.

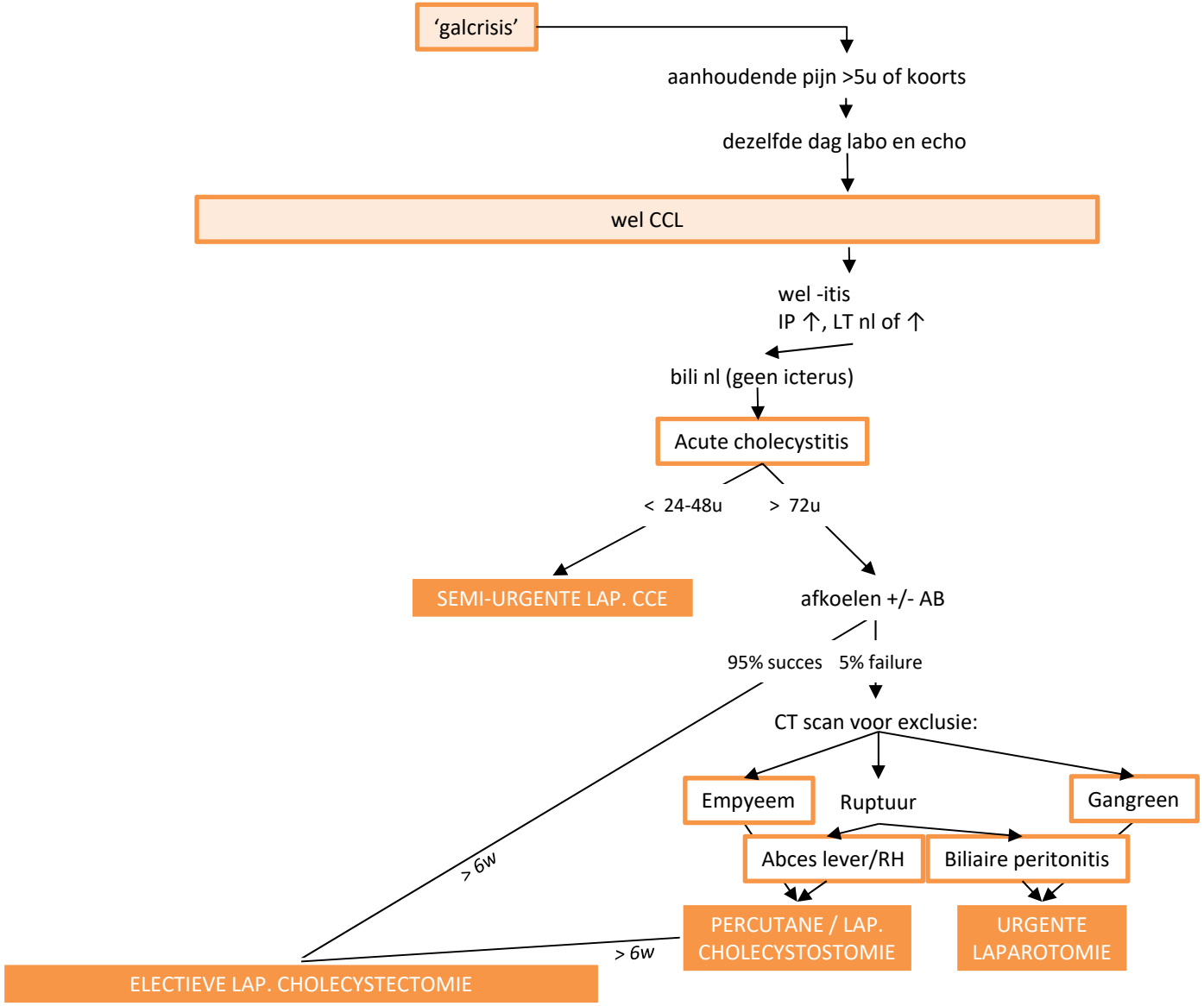

Regionaal ziekenhuis
Heilig Hart Leuven

Dichtbij beter!

Cholecystostomie

Casus 3

Indicatie:

Onvoldoende respons op AB
'Bridge to surgery'
Complicaties zoals empyeem of abces

Techniek:

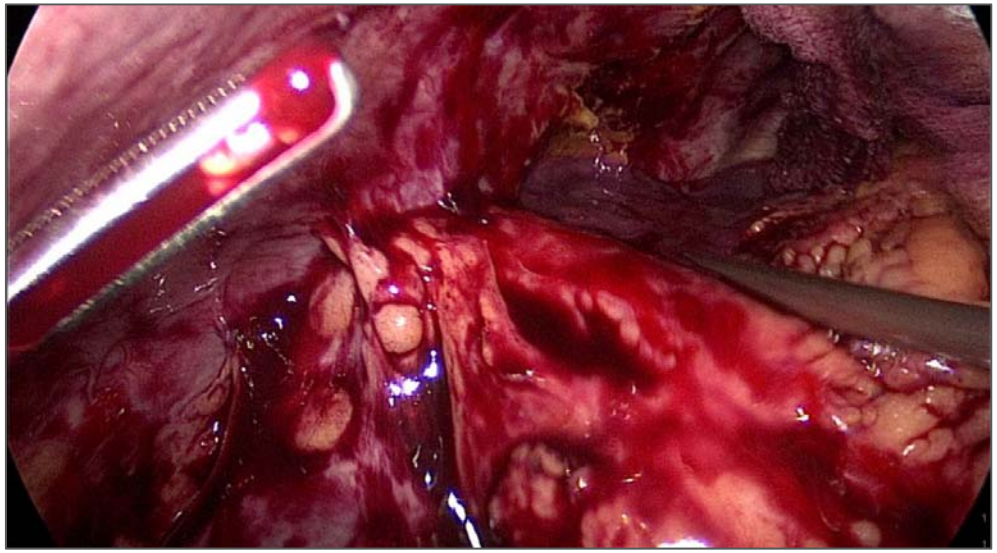

Regionaal ziekenhuis
Heilig Hart Leuven

Dichtbij beter!

Cholecystostomie

Casus 3

Indicatie:

Onvoldoende respons op AB
'Bridge to surgery'
Complicaties zoals empyeem of abces

Techniek:

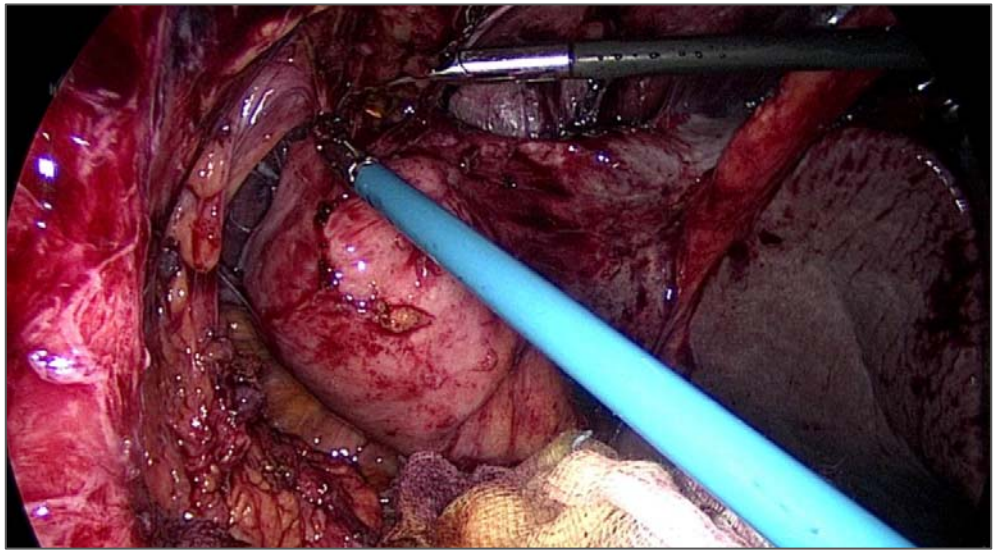

Regionaal ziekenhuis
Heilig Hart Leuven

Dichtbij beter!

‘Vermijd delay bij een acute cholecystitis, vraag dringend chirurgisch advies ’

Regionaal ziekenhuis
Heilig Hart Leuven

Dichtbij beter!

Casus 4 ♀ 79j

RFC:

Sinds 3d dyspepsie en vomitus, epigastrische pijn
Syncope

MVG: DM – AHT – CABG – resectie CRC

KO:

T 38.9°C – BD 85/45 – pols 115
Icterisch

TO:

L/ leucocytose 18.900 – CRP 356 – creat 1.6 – AST 125 – GGT 480 – bili 4.6
Echo/ galstenen, normale wand, normale IH galwegen, hoofdgalweg 12mm

Regionaal ziekenhuis
Heilig Hart Leuven

Dichtbij beter!

Casus 4 ♀ 79j

Wat is uw volgende stap?

1. Hemoculturen + empirisch AB + resuscitatie
2. 1 + urgente EUS/MRCP
3. 1 + urgente (<24u) ERCP met voorafgaande EUS/MRCP
4. 1 + urgente (<24u) ERCP zonder voorafgaande EUS/MRCP

Regionaal ziekenhuis
Heilig Hart Leuven

Dichtbij beter.

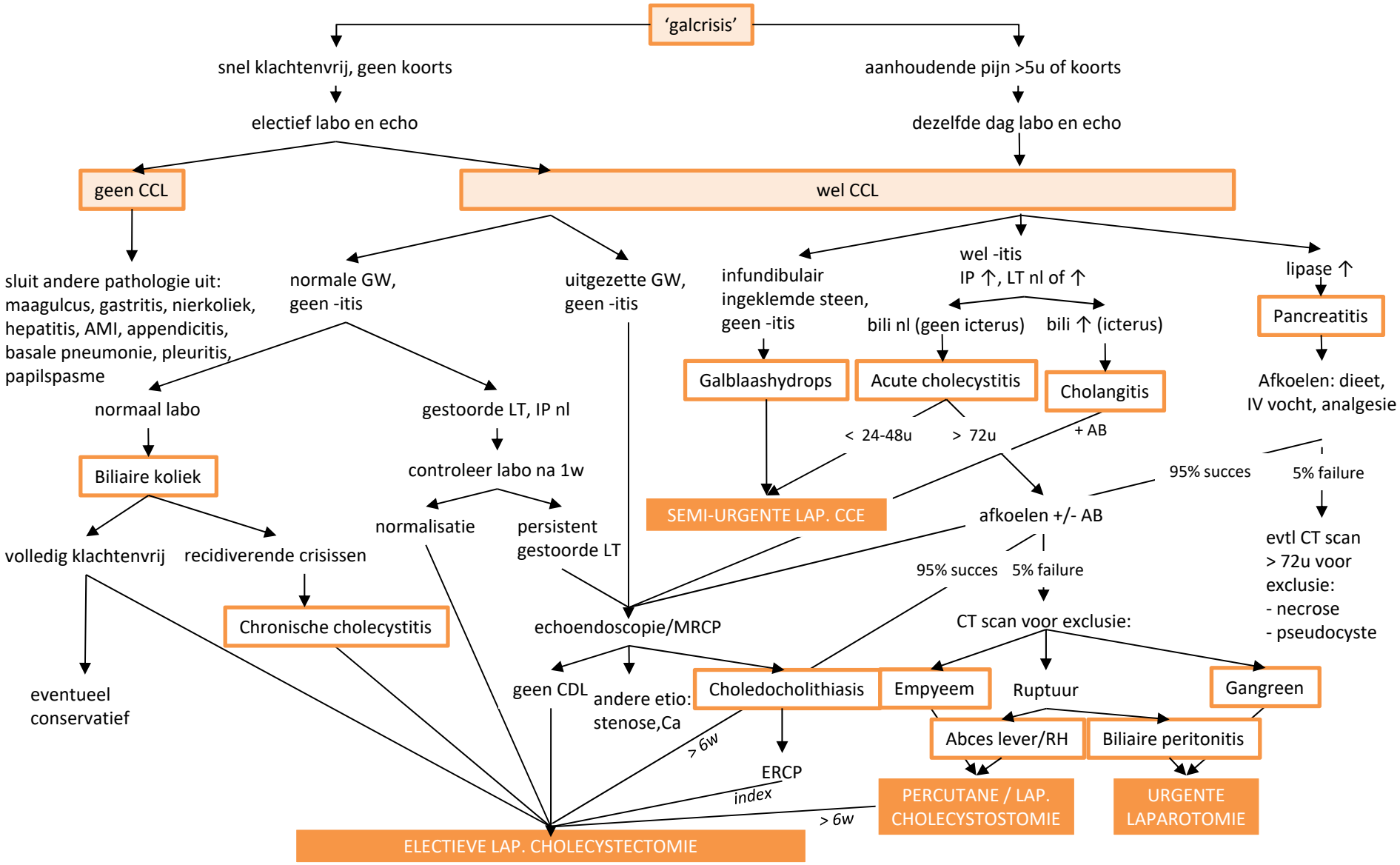

Regionaal ziekenhuis
Heilig Hart Leuven

Dichtbij beter!

Choledocholithiasis

Casus 4 ♀ 79j

Endoscopische behandeling van CDL:

Ballon extractie
Mechanische lithotripsie
Electrohydraulische lithotripsie
Stenting

(ESWL: 'm

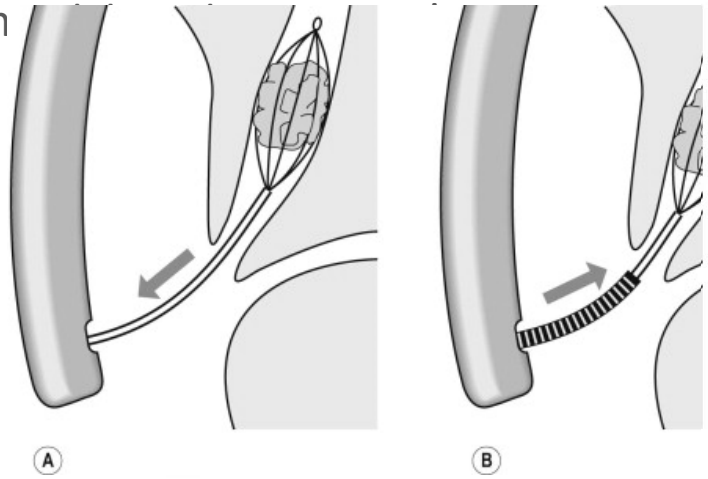

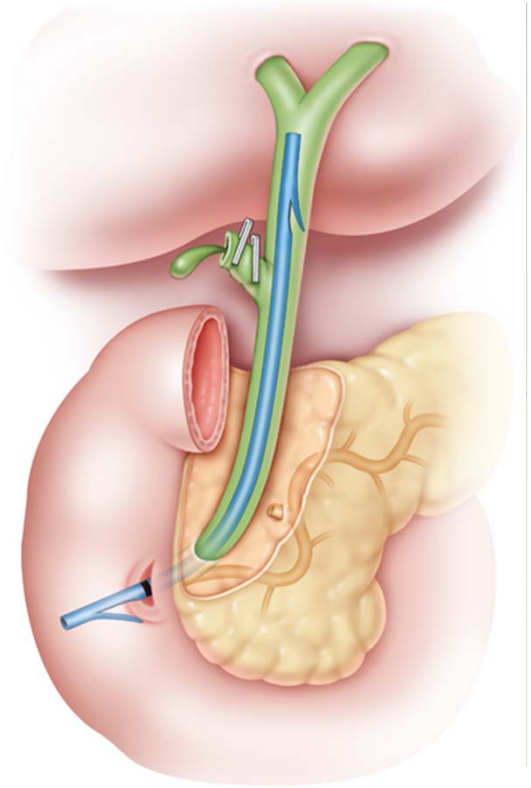

Regionaal ziekenhuis
Heilig Hart Leuven

Dichtbij beter.

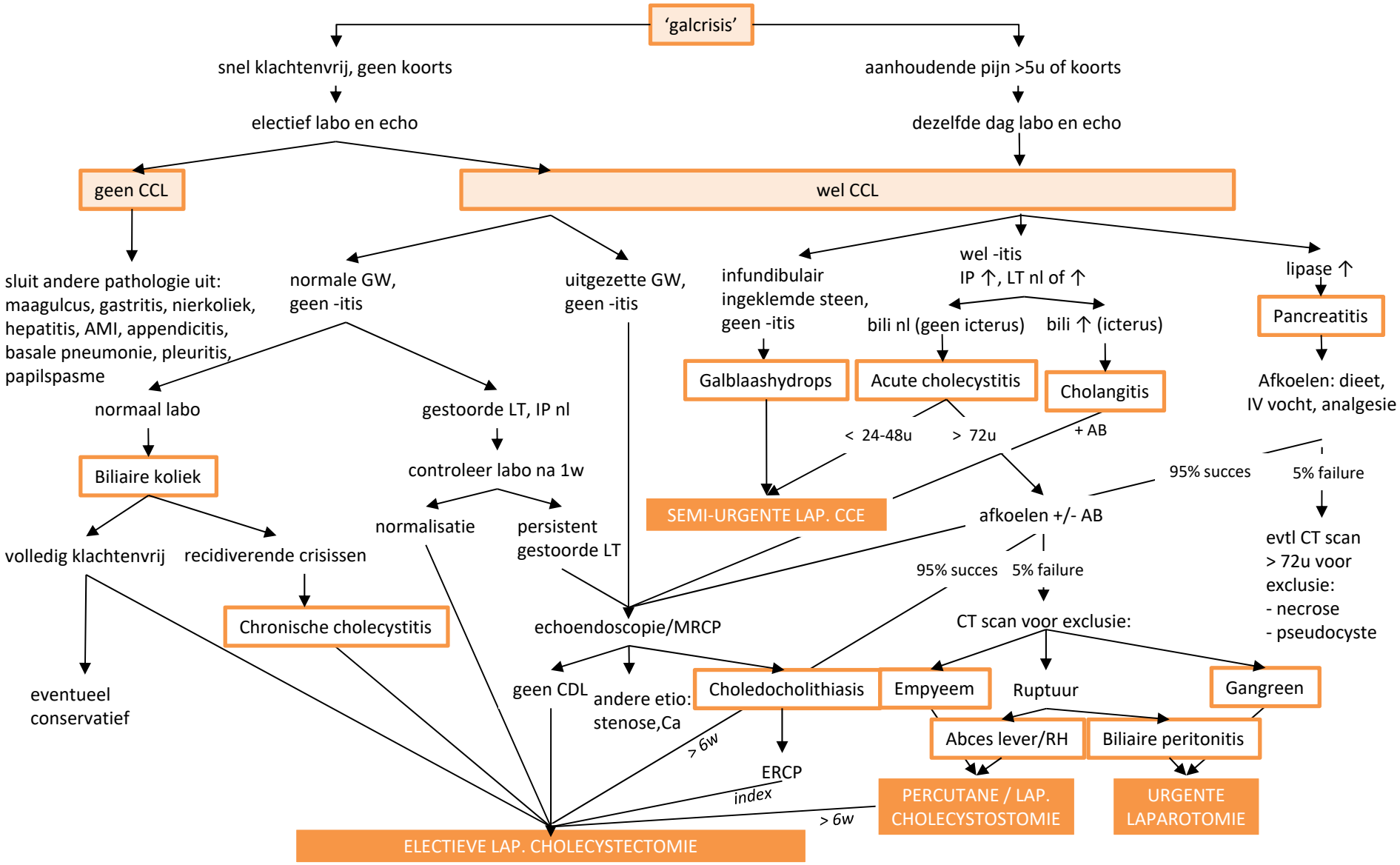

Regionaal ziekenhuis
Heilig Hart Leuven

Dichtbij beter!

'galcrisis'

snel klachtenvrij, geen koorts
↓
electief labo en echo

aanhoudende pijn >5u of koorts
↓
dezelfde dag labo en echo

'Snel handelen is essentieel om complicaties te voorkomen'

Via algemeen nummer: 016/209.211
vraag naar specialist van wacht:

GAE 8007 *AHK* 8004

Via secretariaat gastro-enterologie:

016/209.123

Dringend chirurgisch advies:

016/209.885	Karel Mulier
016/209.915	Paul Haers
016/209.230	Vicky Drubbel
016/209.078	Sabri Sagaama
016/209.263	Klara Bury

Dichtbij beter!

Regionaal ziekenhuis
Heilig Hart Leuven

Dichtbij beter.

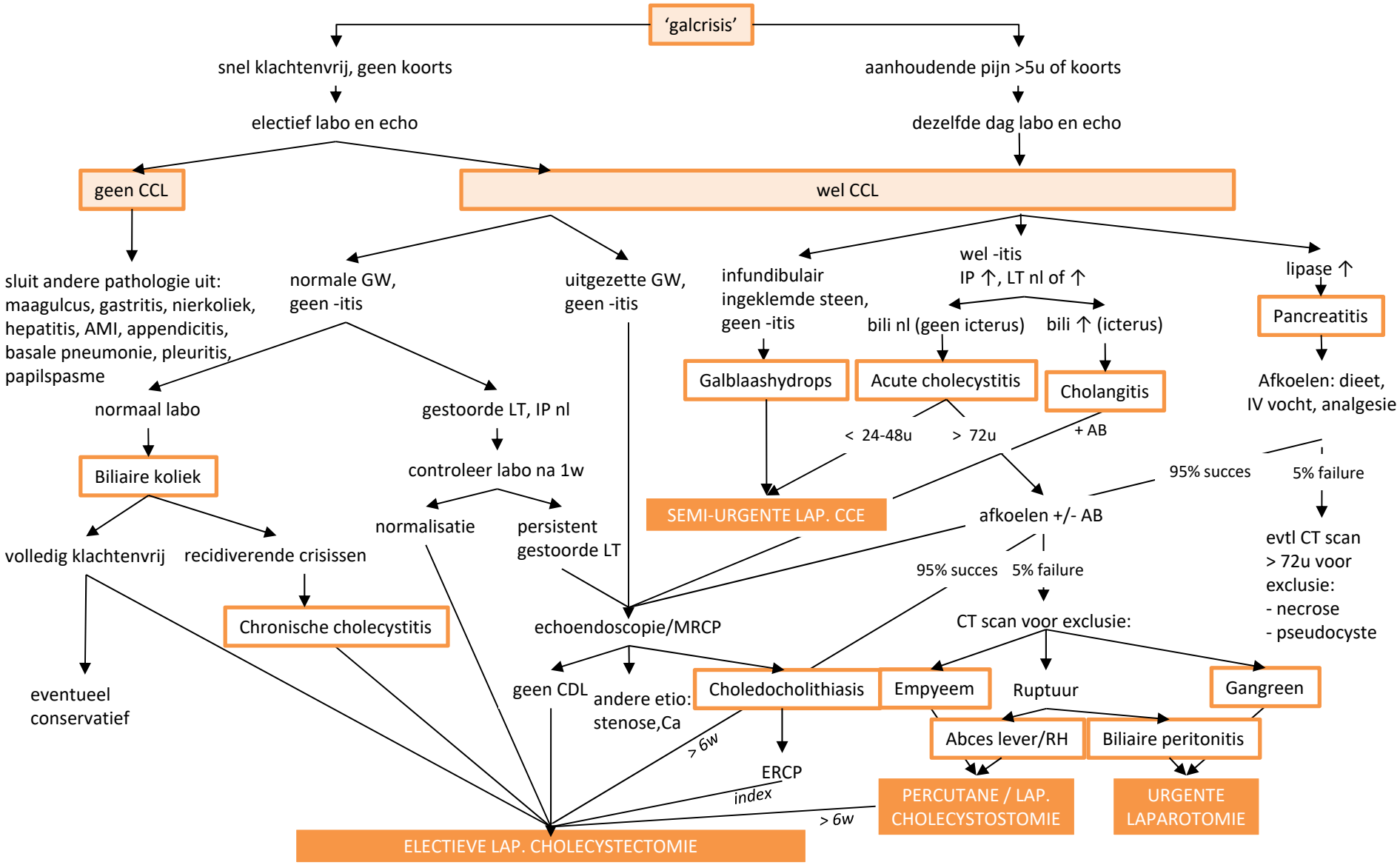

Regionaal ziekenhuis
Heilig Hart Leuven

Via algemeen nummer 016/209.211 en vraag naar specialist van wacht:

Gastro-enteroloog op intern nr 8007
Abdominaal chirurg op intern nr 8004

Via secretariaat gastro-enterologie:

016/209.123

Dringend chirurgisch advies:

016/209.885	Karel Mulier
016/209.915	Paul Haers
016/209.230	Vicky Drubbel
016/209.078	Sabri Sagaama
016/209.263	Klara Bury

Dichtbij beter!