

Oftalmologische urgenties

Dens Helena



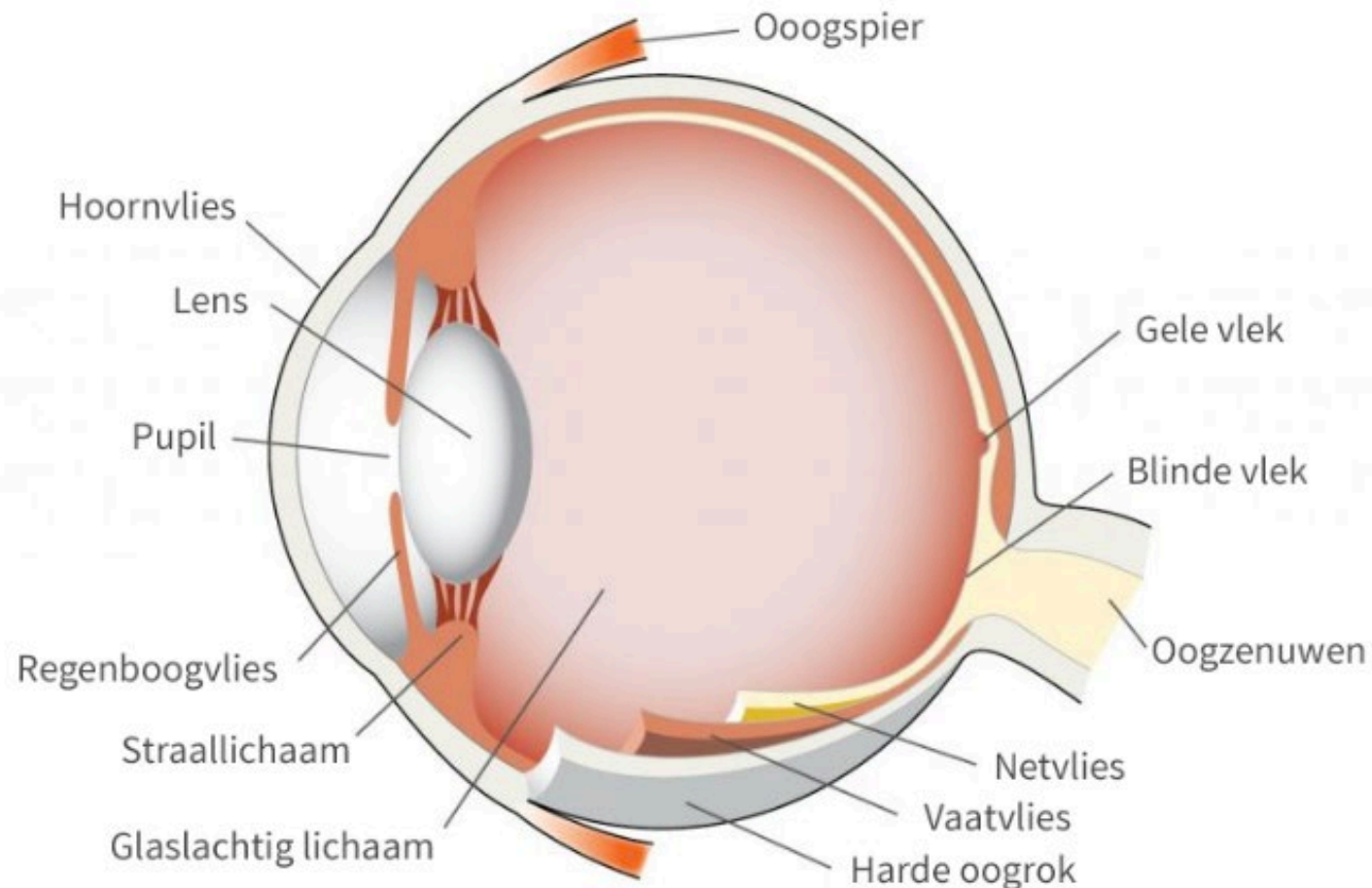
Helena Dens

- Heilig Hart Leuven

www.hhleuven.be/nl/oogziekten-oftalmologie/

Online afspraken patiënten en huisartsen

Inleiding



www.oogartsen.nl/

OD = oculus
dexter = rechter
oog

OS = oculus
sinister = linker
oog



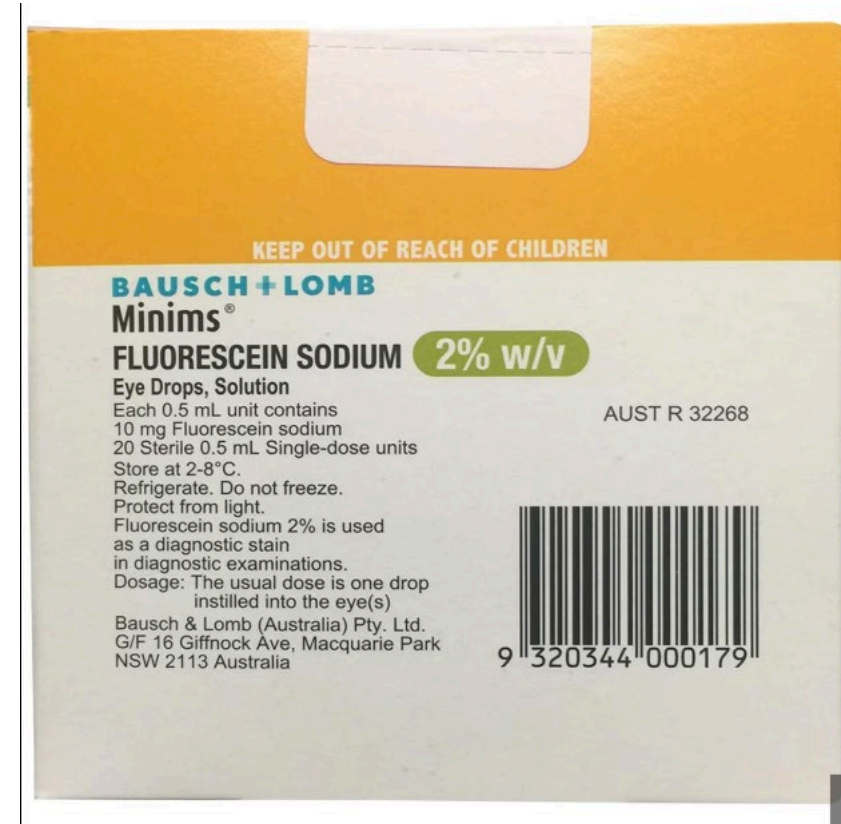
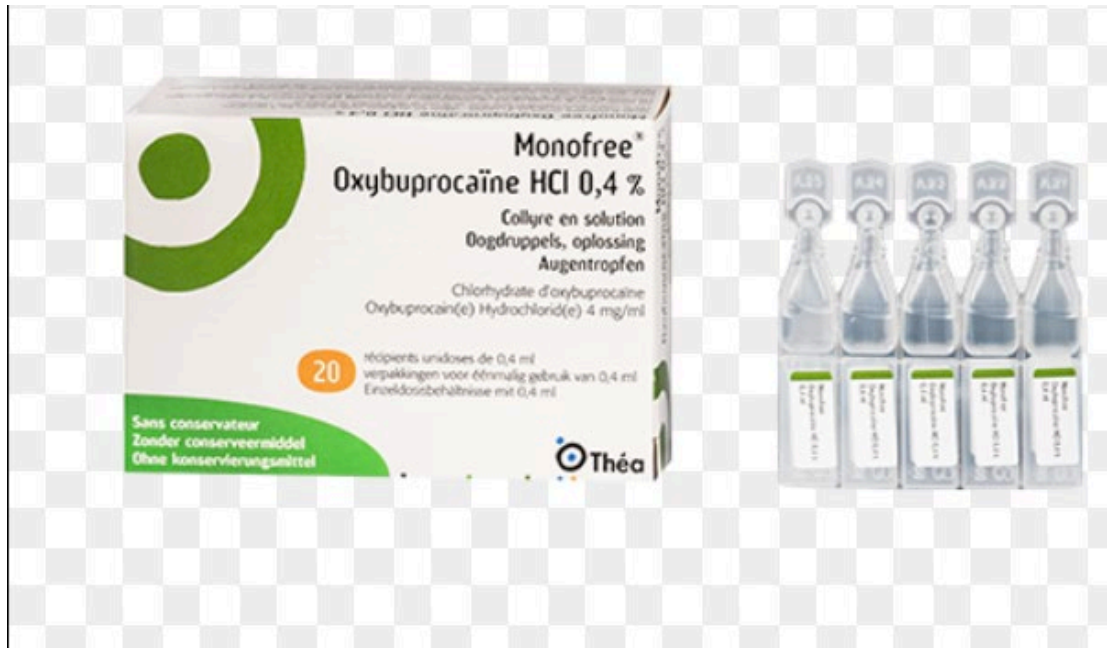1.024 x

Casus 1

- “Er is iets in mijn oog gevlogen”

=> Wat te doen?

Benodigdheden

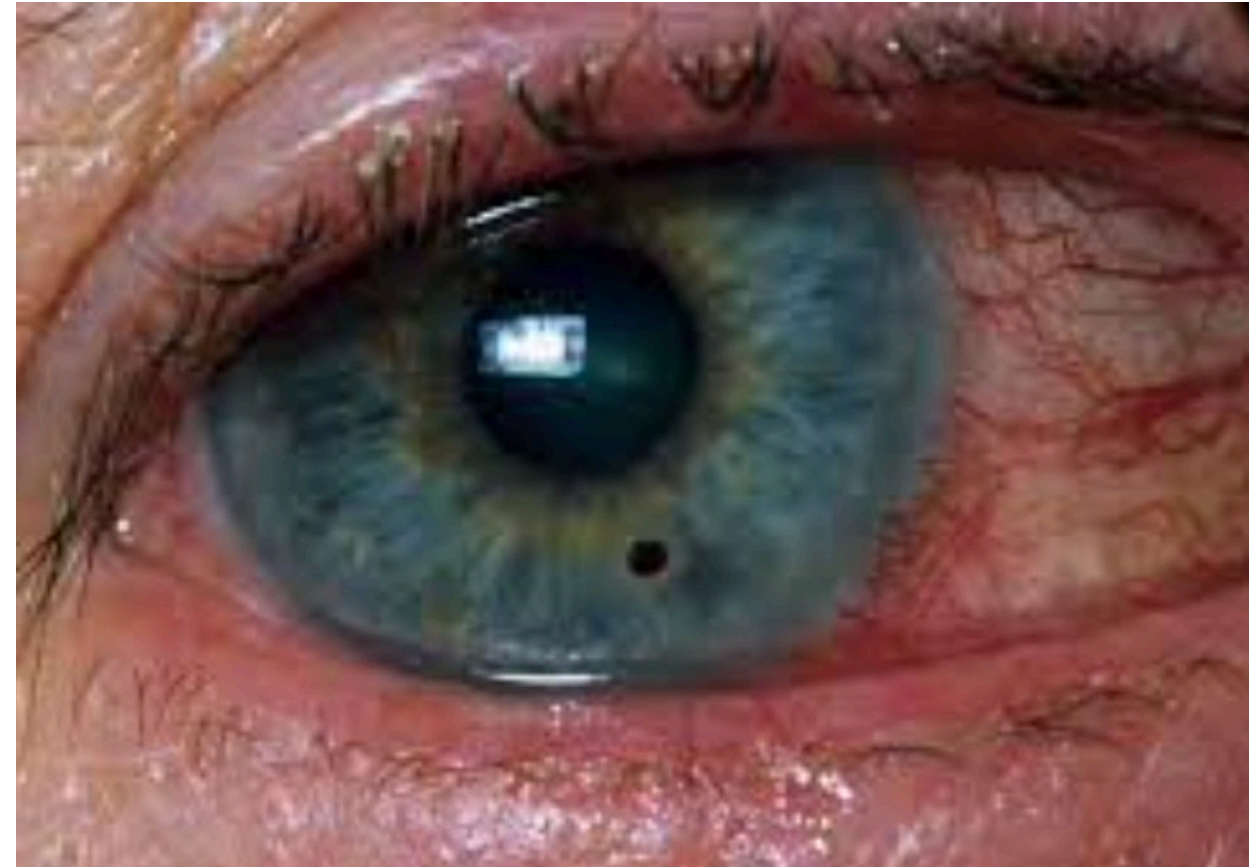
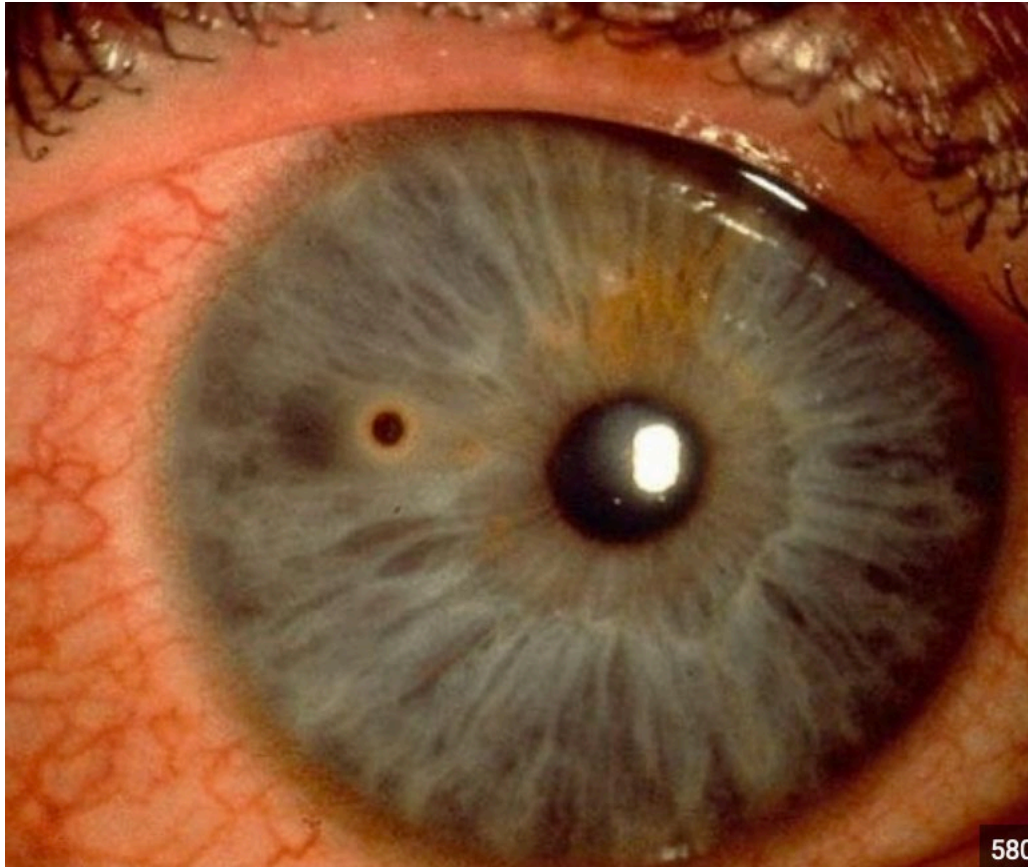


NOOIT MEEGEVEN MET PATIËNT!!

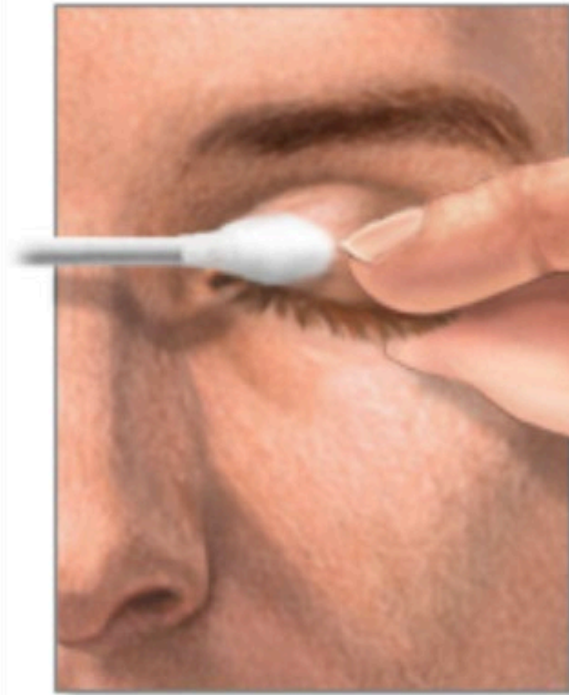
+ cobalt blue filter

Goed kijken!

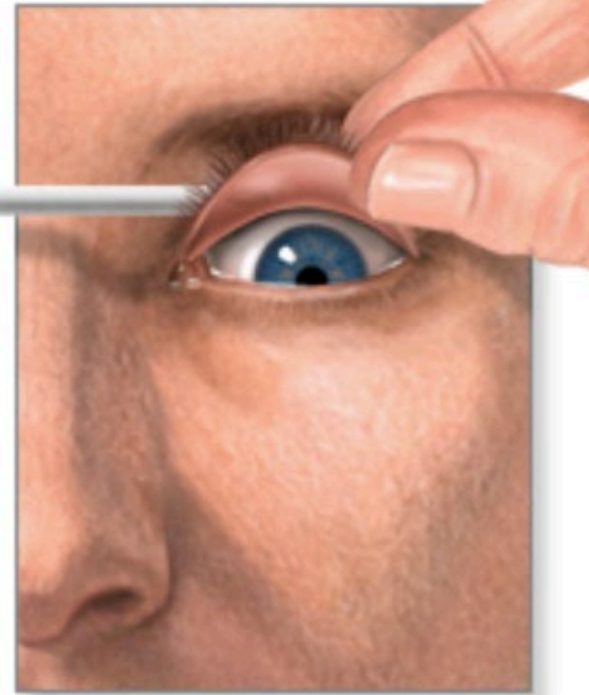
Wattenstaafje/naaldje/boortje
(verdoven!)
Tobrex zalf 3 x per dag en naar
oogarts (24u)



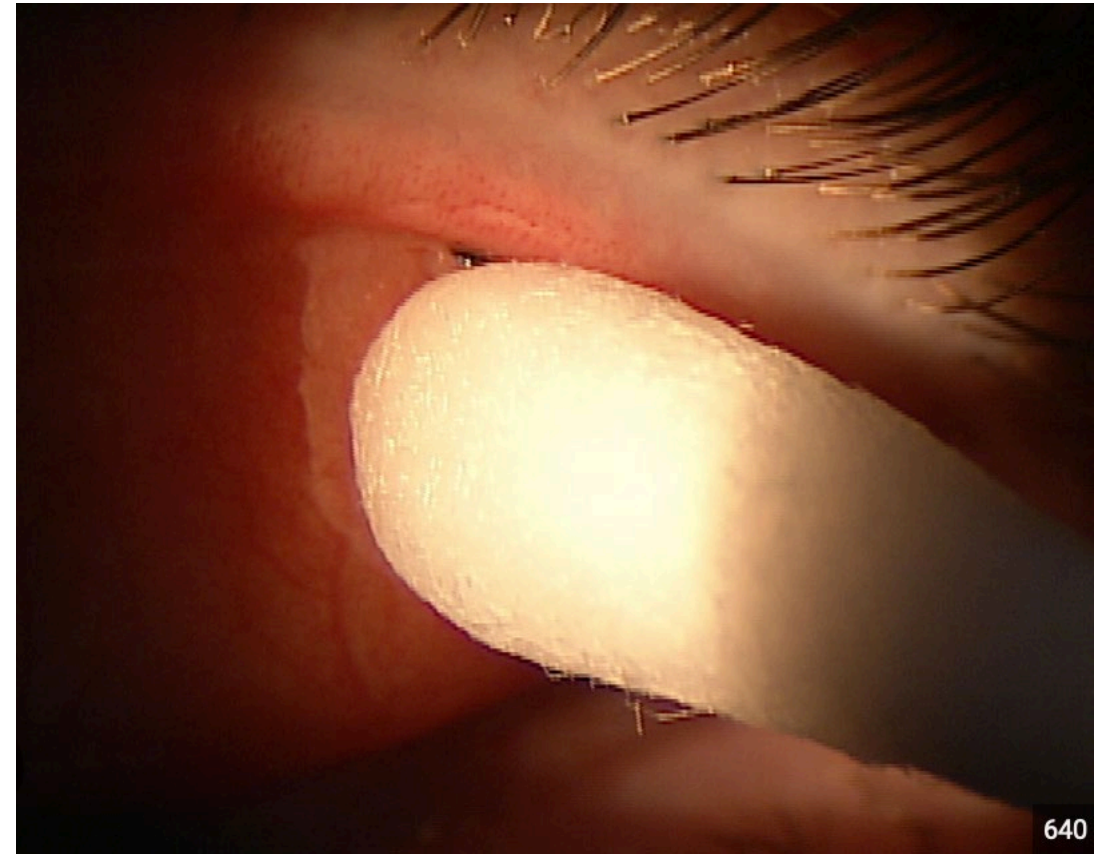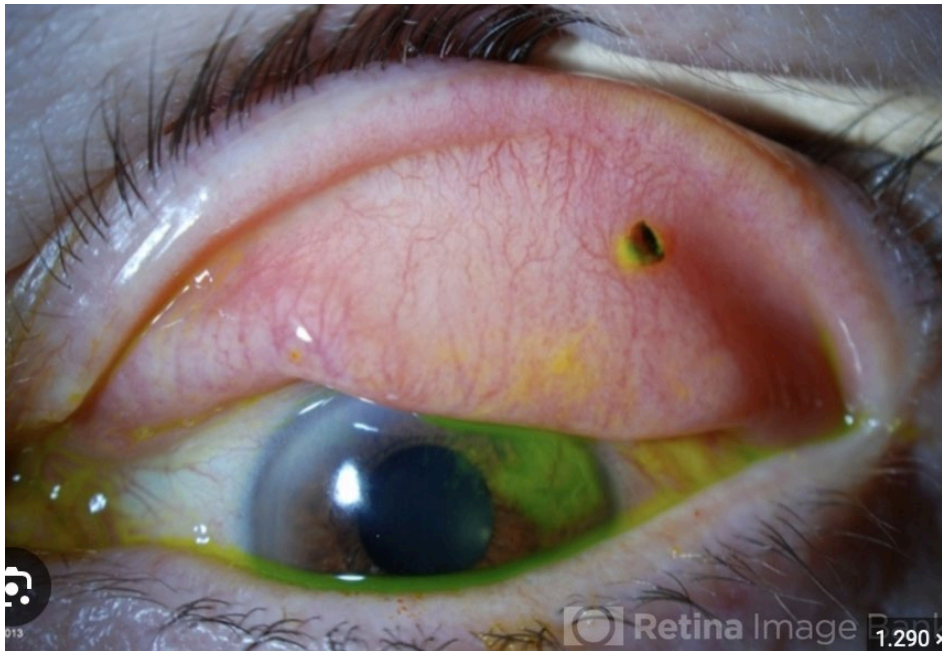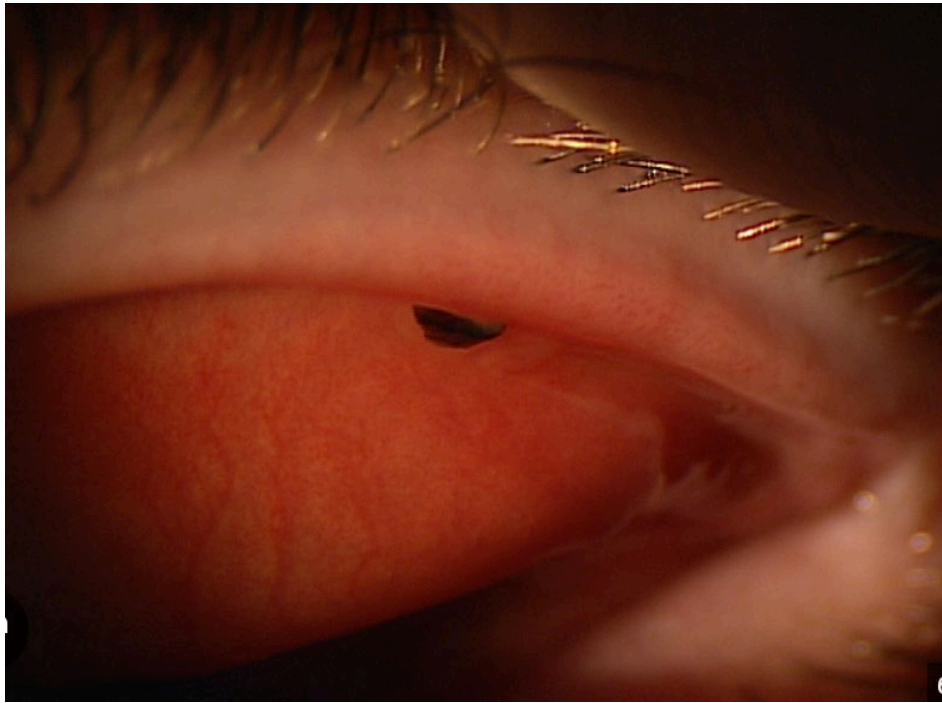
Ooglid omklappen!



Twist cotton-tipped
swab upward



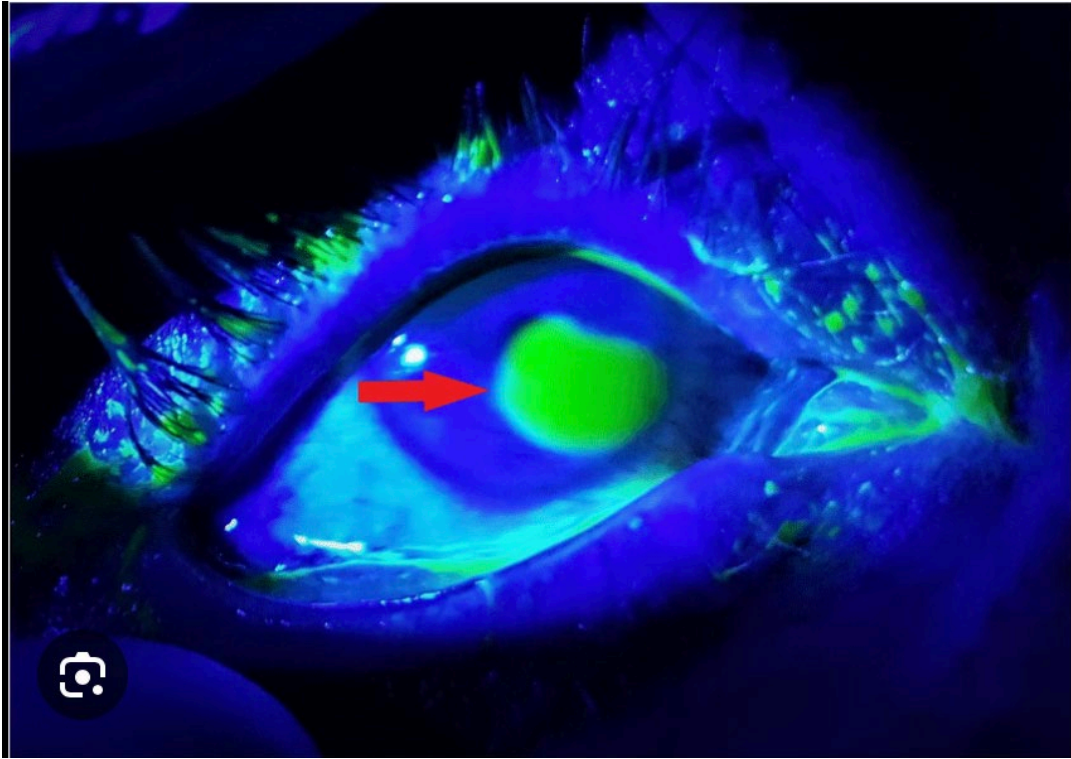
Look downward



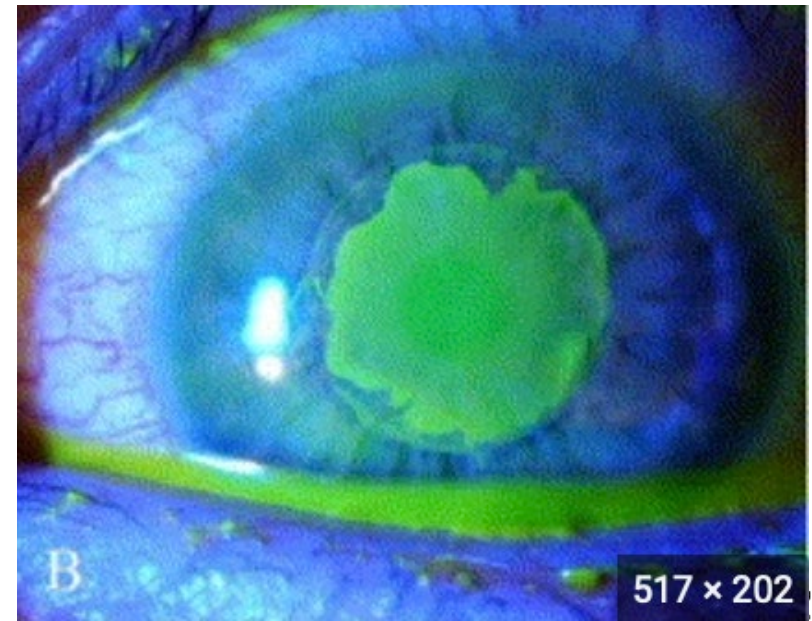
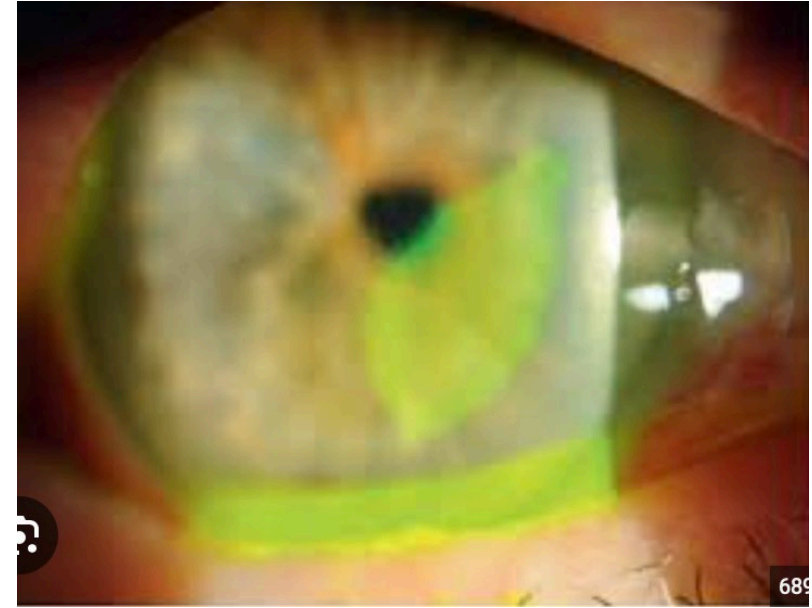
Casus 2

- “Kind heeft vinger in mijn oog gestoken/tak in oog gekregen”

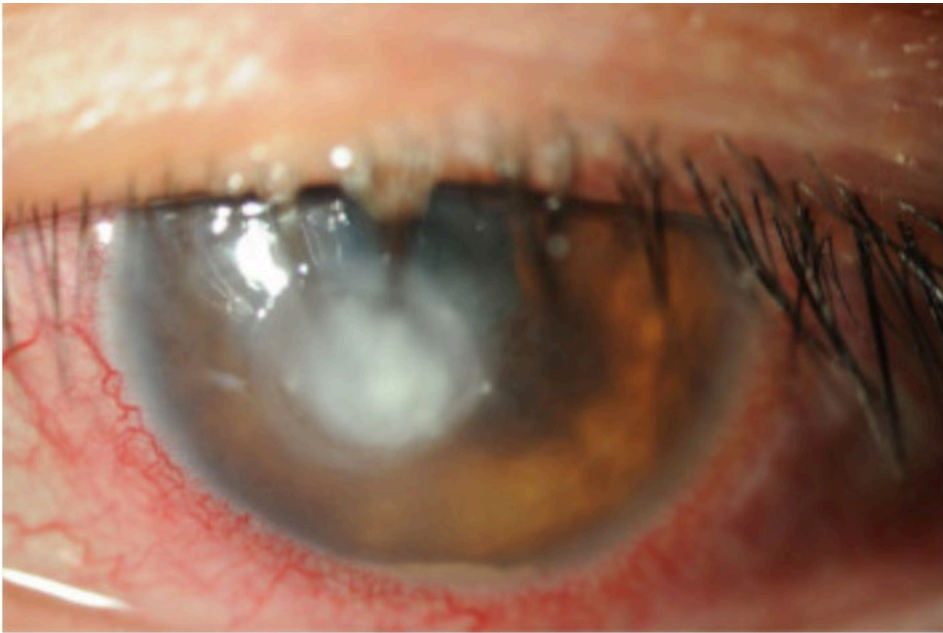
=> Wat te doen?



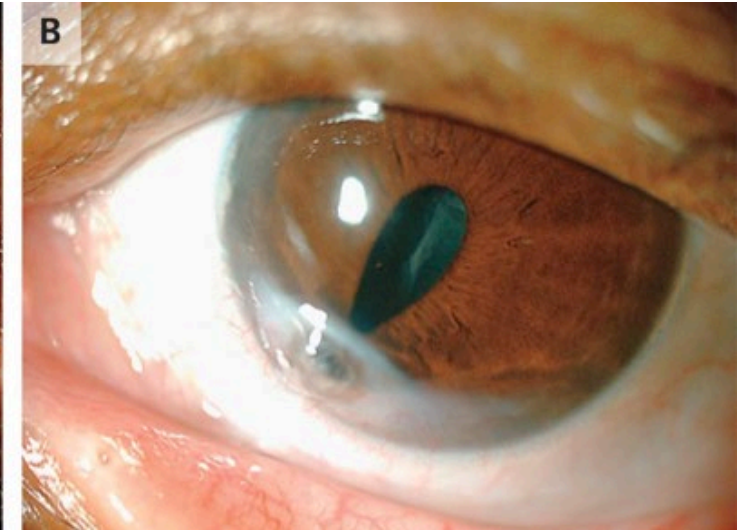
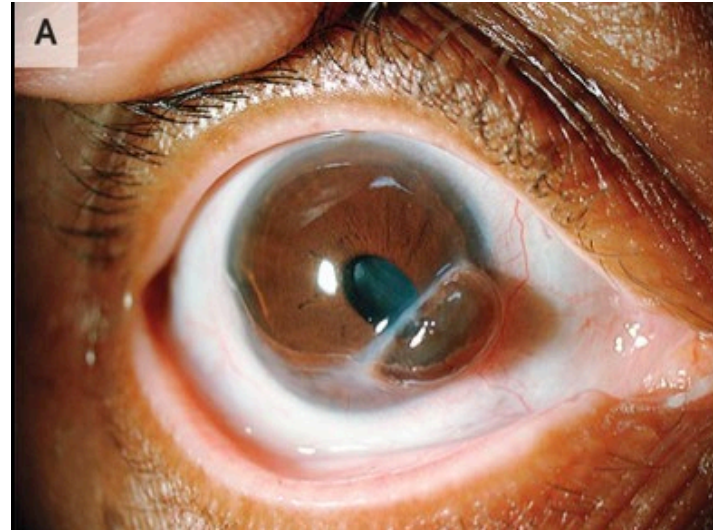
Cornea erosie
Geen vreemd voorwerp onder
ooglid?
Tobrex zalf 4 x per dag
Controle na 2 dagen



Opgelet!



Contactlens dragers

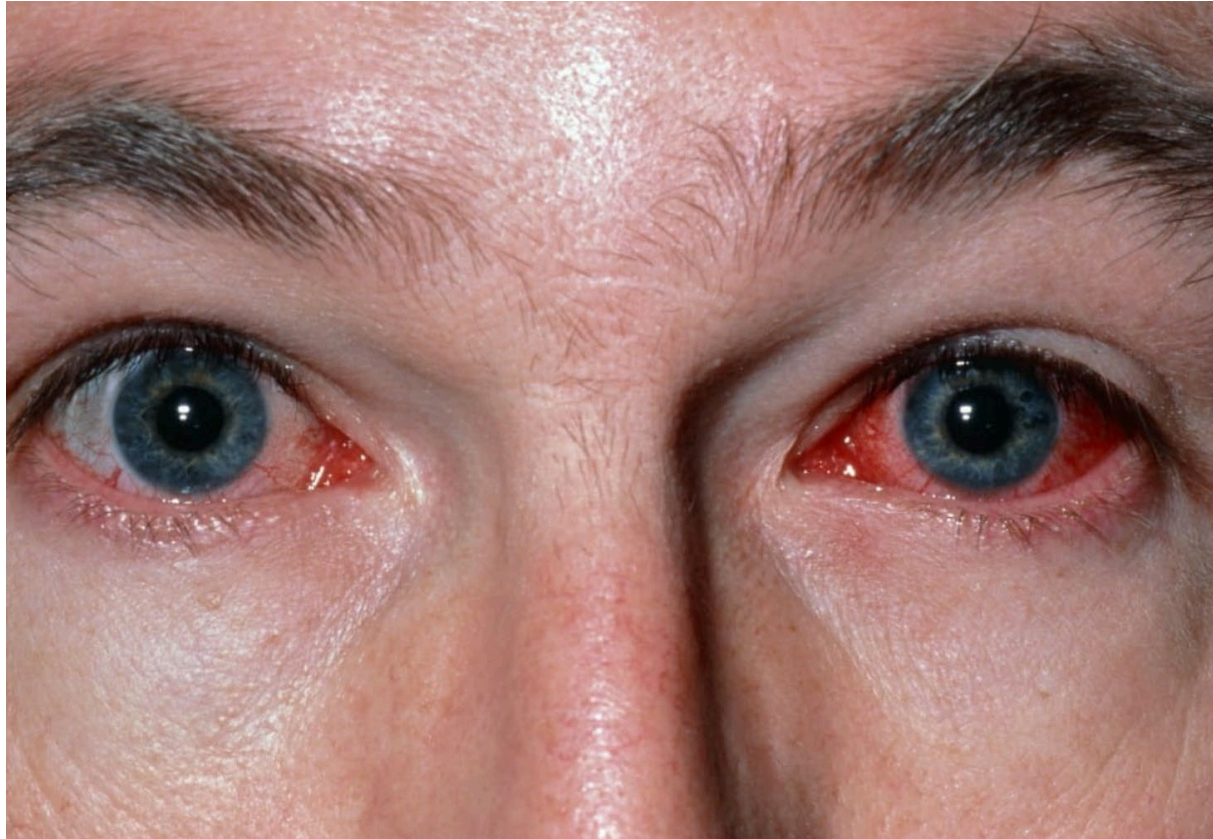

Positieve Seidel test "Waterval"

Casus 3

- “Rood pijnlijk oog”
- => Wat te vragen?
- Sinds wanneer?
- Unilateraal of bilateraal?
- Contactlenzen?
- Voorgeschiedenis?

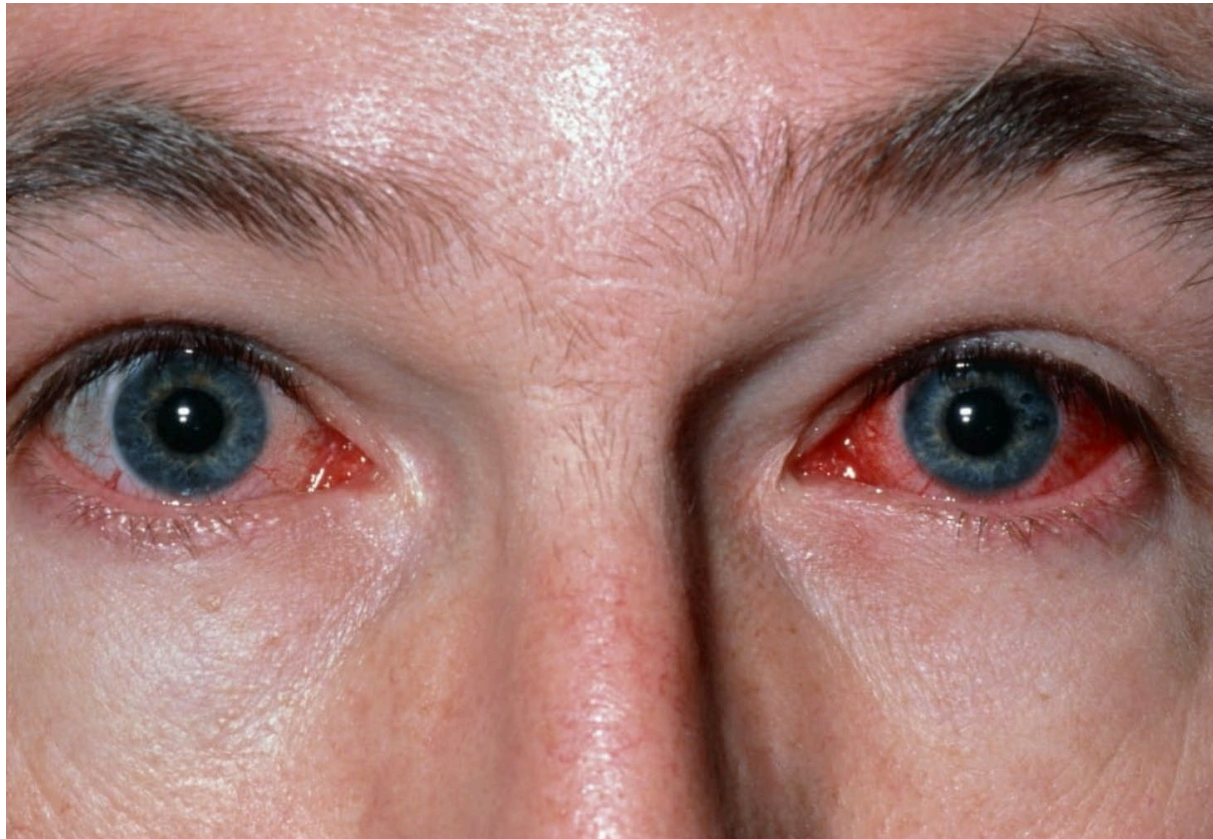Virale conjunctivitis



Typisch:

- verkouden/keelpijn?
- Mensen in omgeving?
- 's ochtends ogen dichtgeplakt met korstjes (geen etter die uit het oog stroomt)
- Begint aan 1 oog, wordt erger, vervolgens andere oog, meestal milder
- Tranen, roodheid, pikken/branden

Virale conjunctivitis

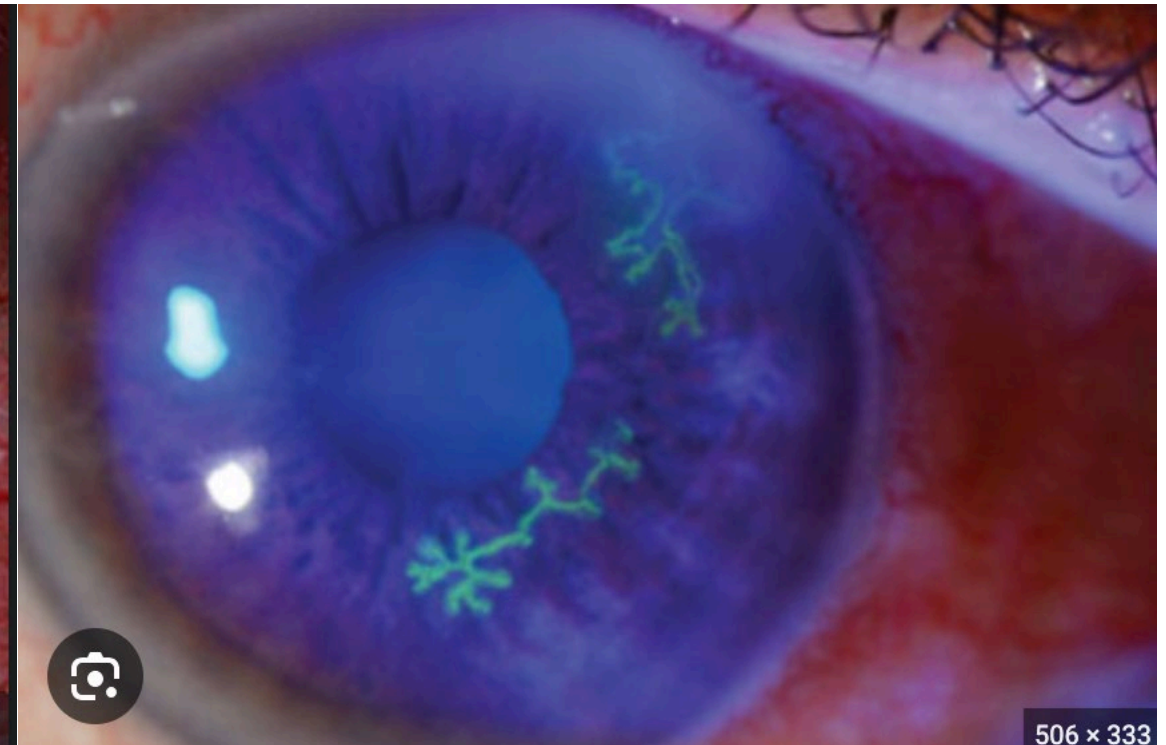
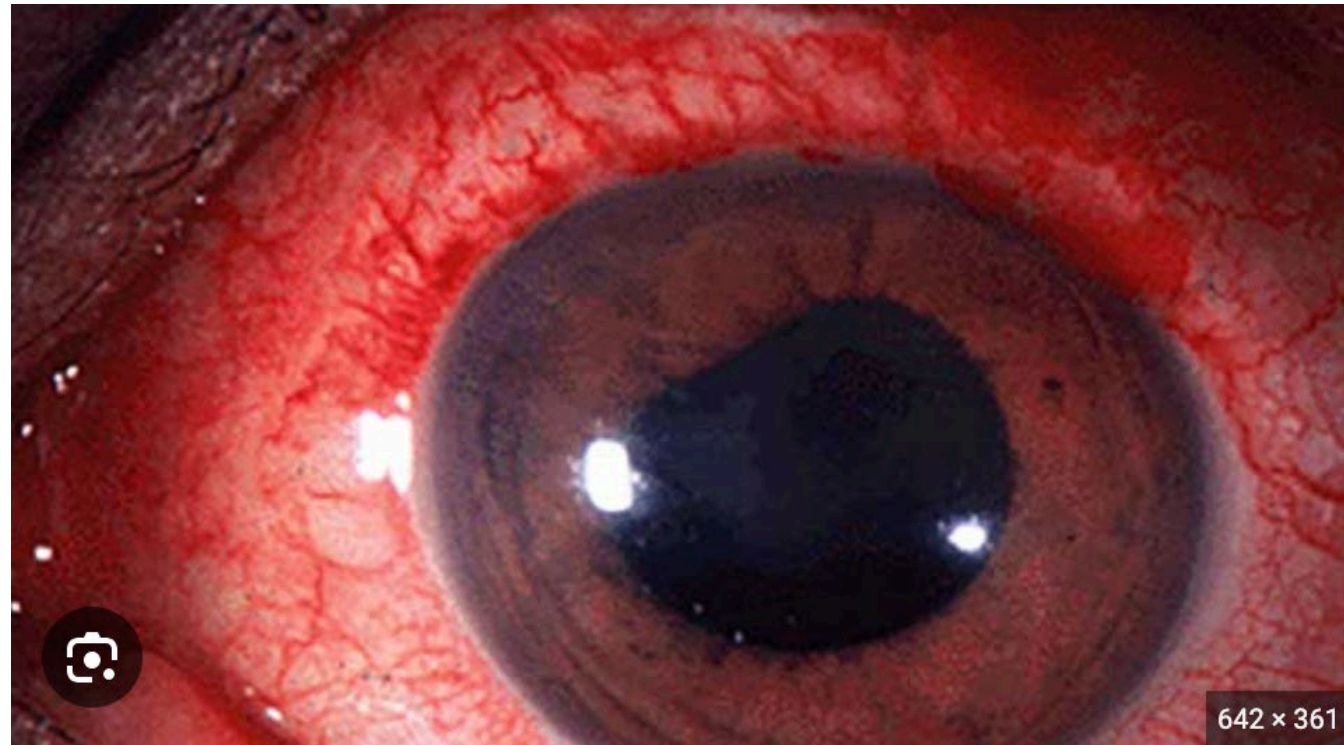


R/
Kunsttranen (evt in koelkast)
Ice pack

Besmettelijk!!!!
Geen handen geven, goede
handhygiëne, gescheiden houden
handdoeken etc (evt
werkongeschiktheid/thuiswerk)

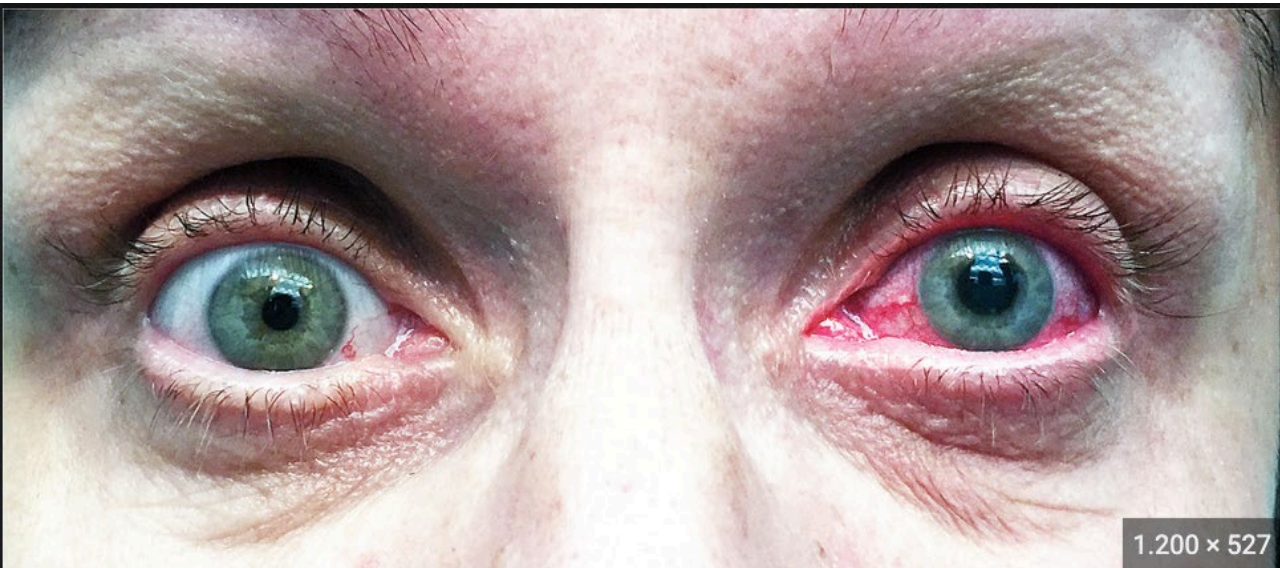Opmerking: aantasting hoornvlies
is mogelijk, kleine witte stipjes,
lichtschuw -> oogarts (24 u)

Overige

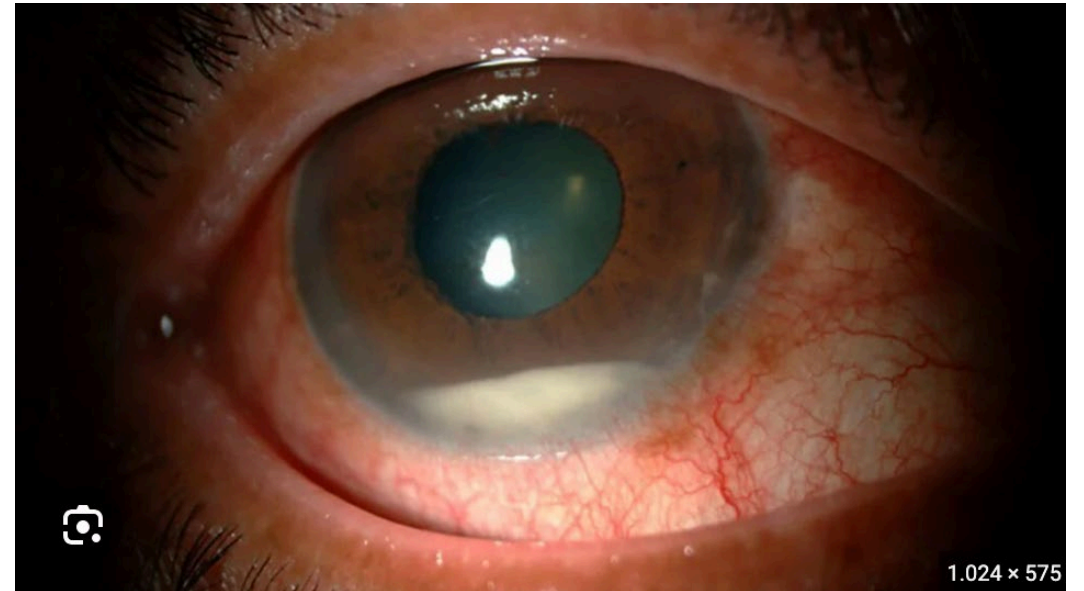


Allergische conjunctivitis (jeuk!) -> anti-histaminicum
uveïtis, keratitis, (epi)scleritis, ... -> oogarts

's nachts?



Acuut glaucoom
Nausea, braken, hoofdpijn
Pupil semi-mydriatisch

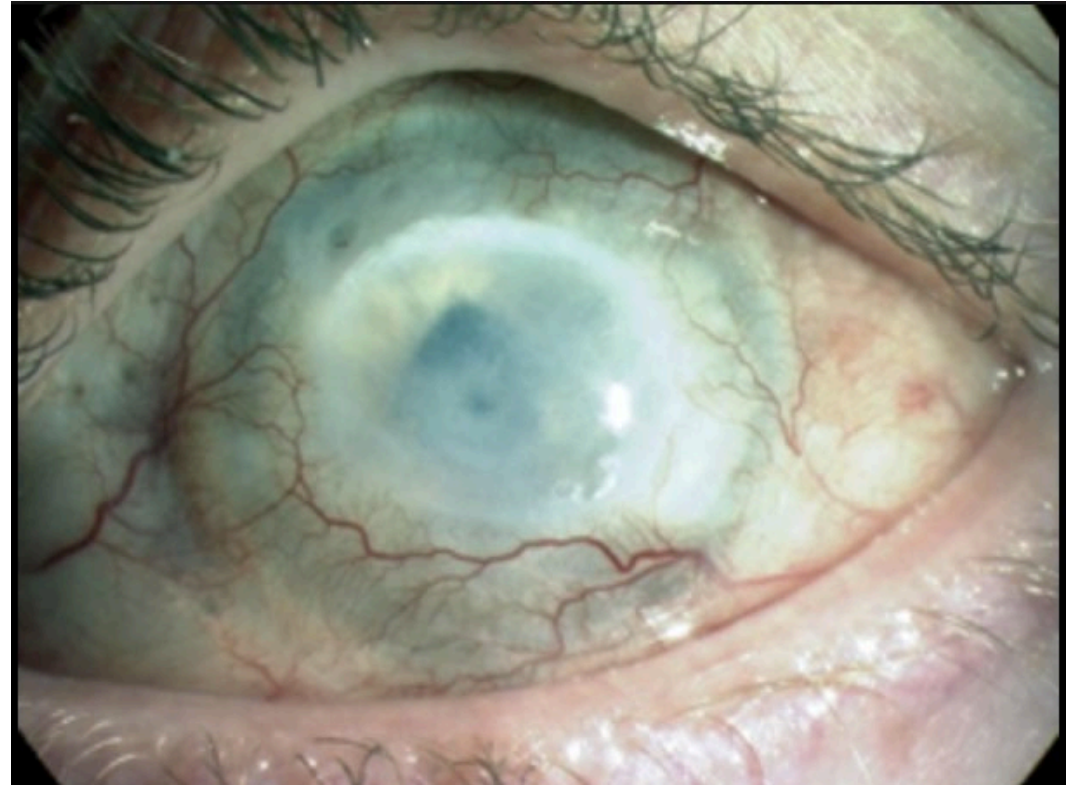

Endoftalmitis
! 2-3 dagen na intra-oculaire operatie

's nachts?

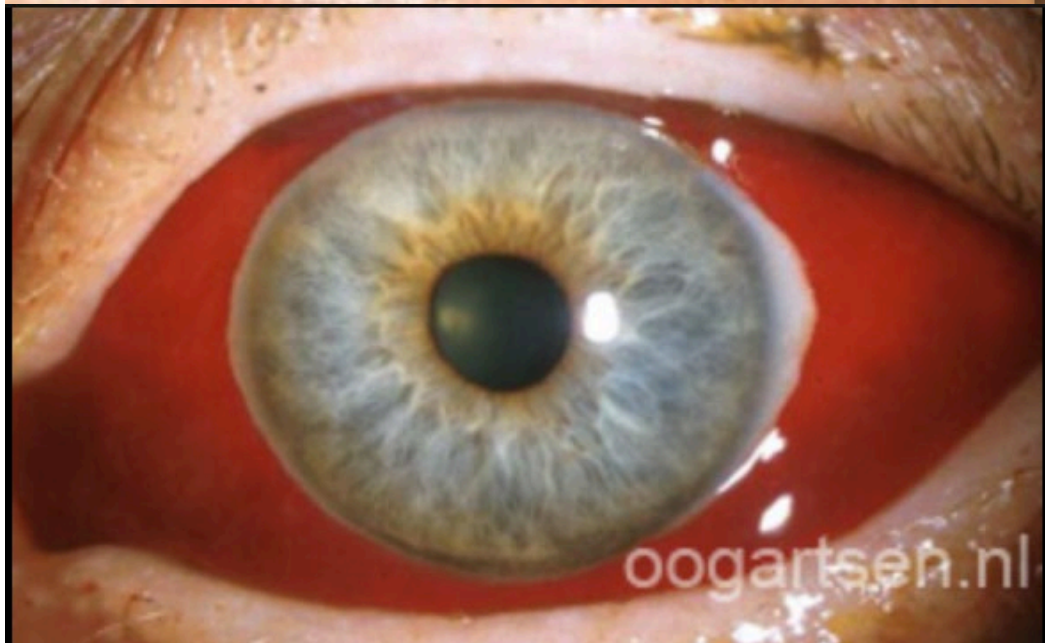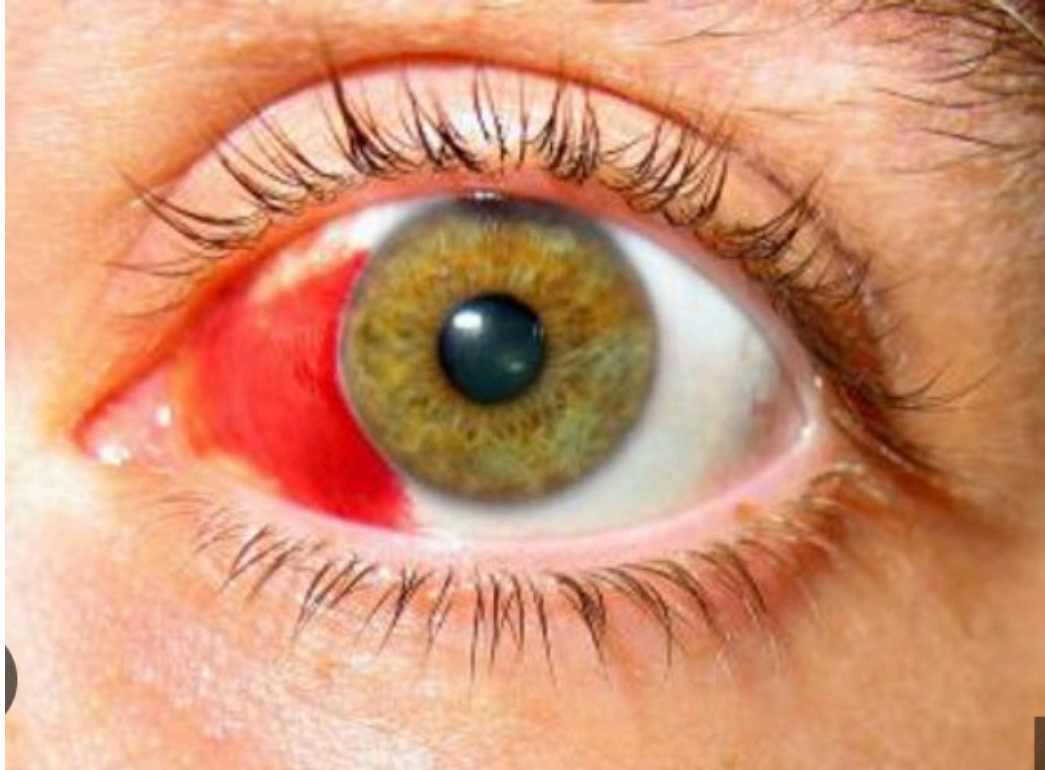Chemisch product in de ogen

Spoelen spoelen spoelen
Helpen spoelen



Casus 4

- “Mijn oog zit vol bloed, ik heb geen pijn”
- => Wat te doen?



Kijken
Geruststelling
Kunsttranen bij irritatie

Frequente recidieven:

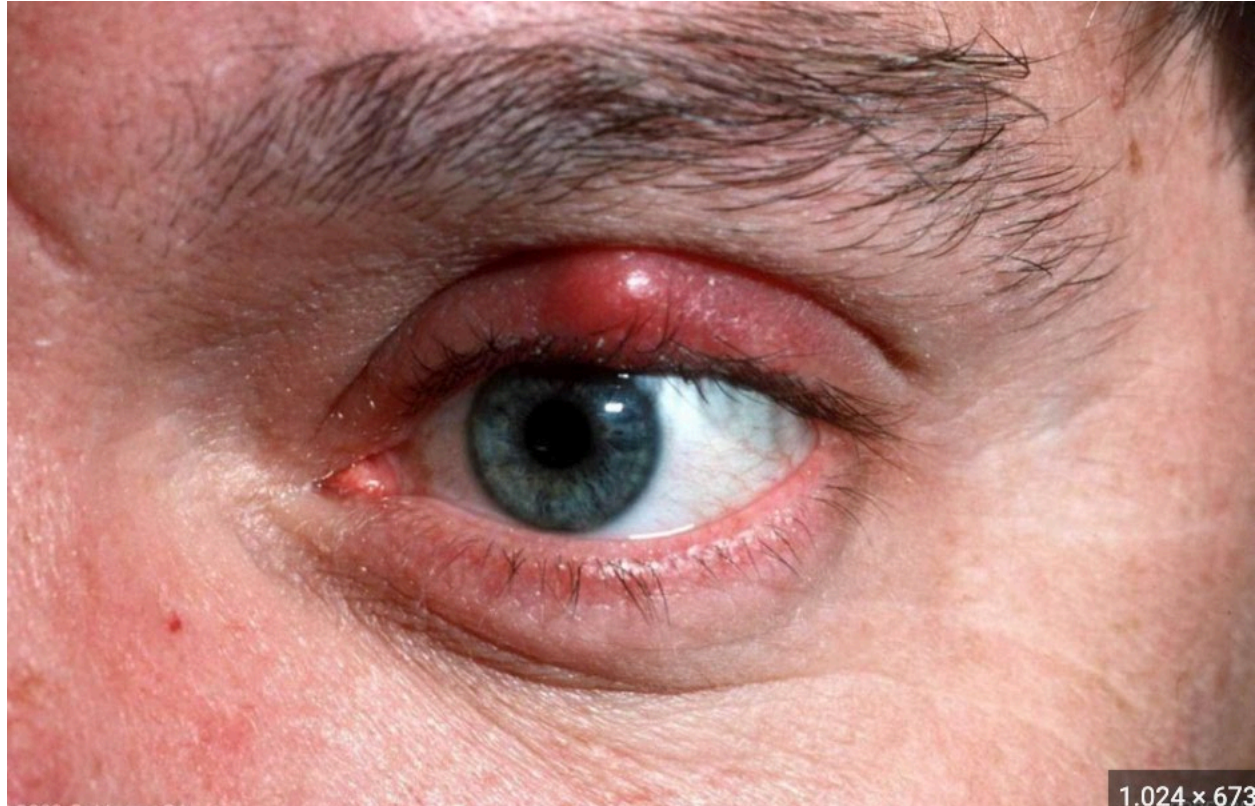- Bloeddruk
- Stolling
- Vitamine C

Opgelet:
na stomp trauma:
onderliggende letsels?
-> oogarts

Casus 5

- “Ontstoken ooglid”
- => Wat te doen?

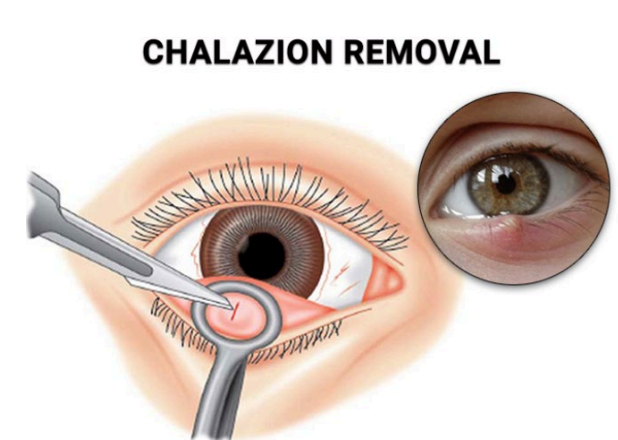
Kijken en voelen



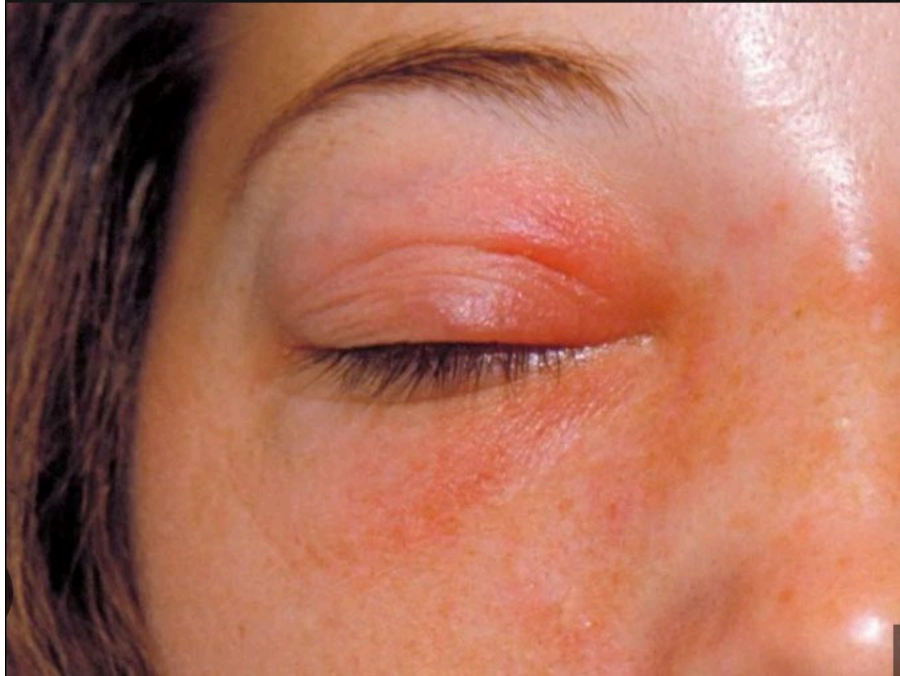Chalazion/hordeolum

R/

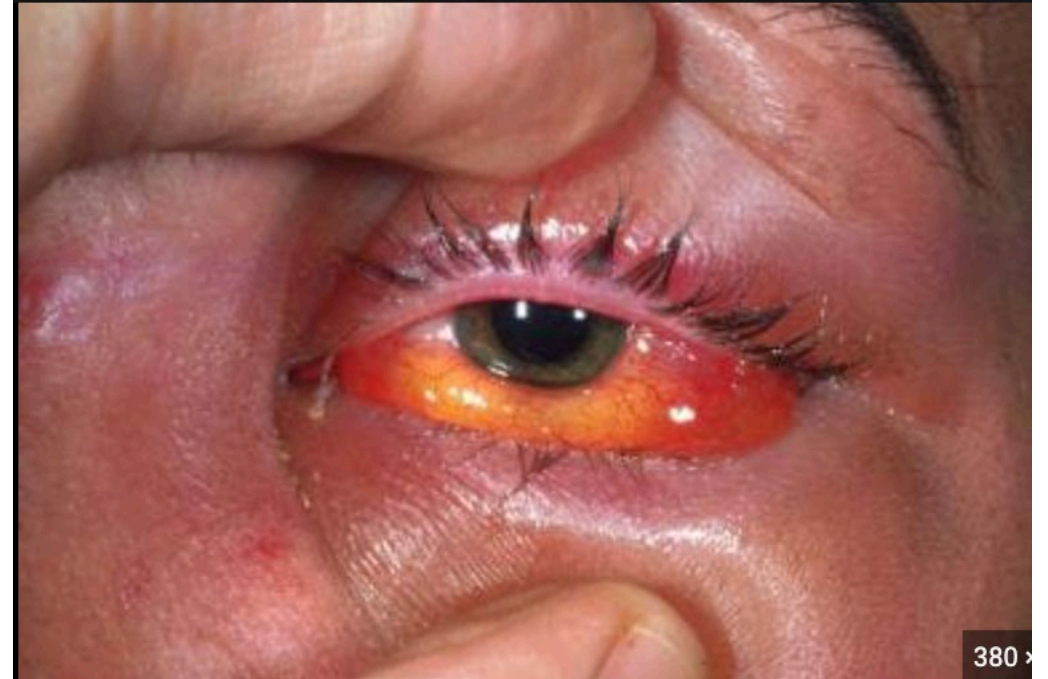- Warmtemasker 5-10 minuten
- Massage
- Ooglidhygiëne
- Terracortril 3 x per dag 1 week



Cellulitis preseptaal vs orbitaal



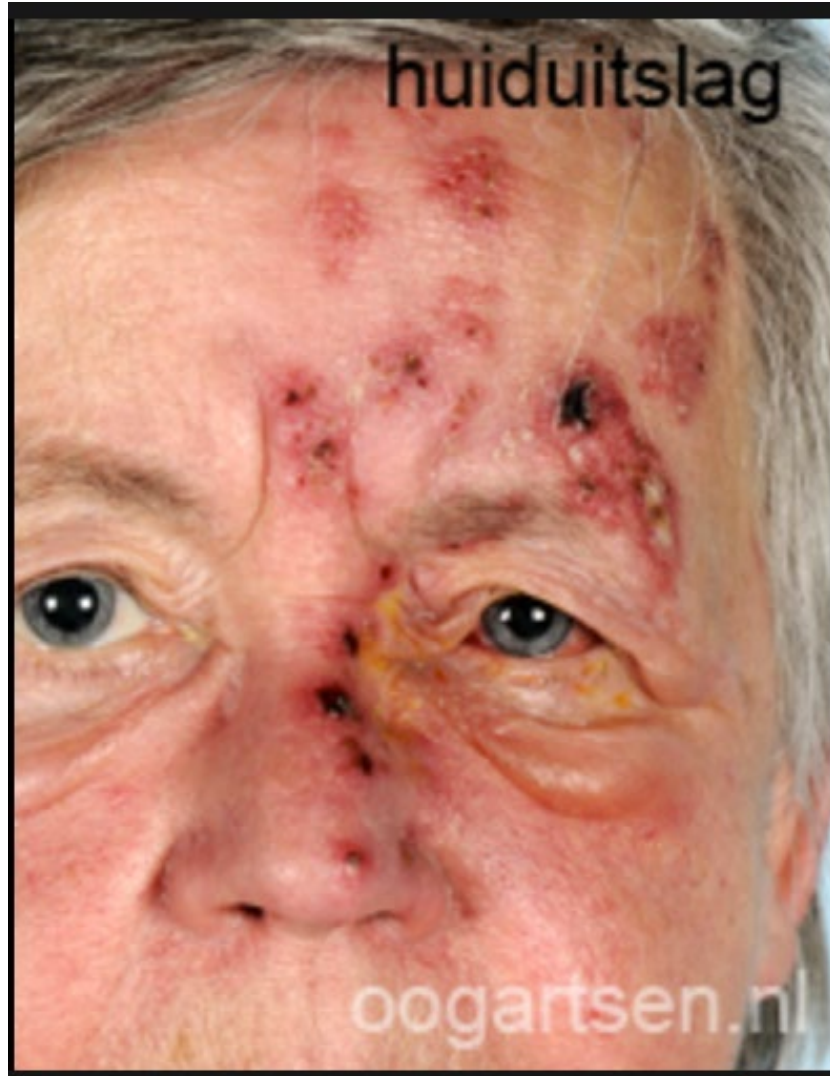Temperatuur meten



Dringend!

Verminderde oogmotiliteit
Vermindering zicht/kleurenzicht
Verstoorde pupilreflexen
Opm: retro-orbitaal hematoom

Zona oftalmica



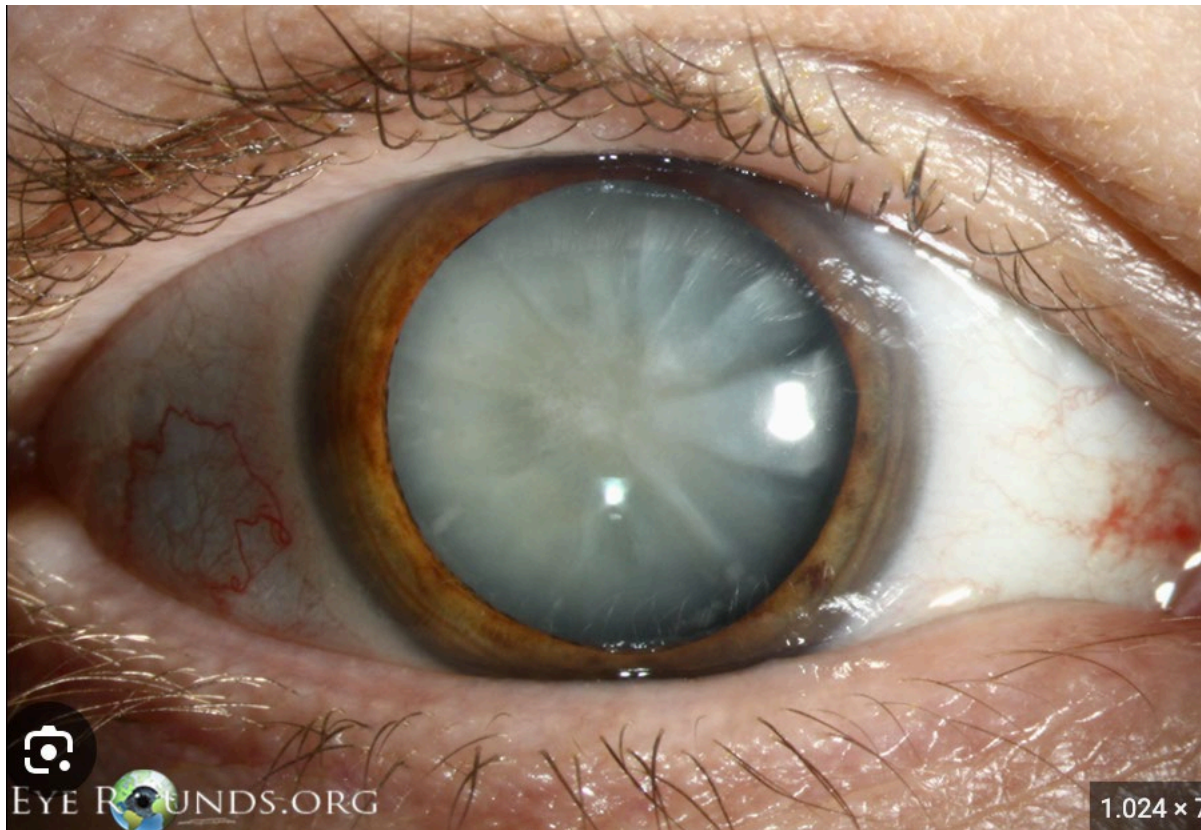Valaciclovir 3 x 1 g (= 2 tabletten) per dag
+
nazicht oogarts

Casus 6

- “Ik zie dubbel”
- => Wat te vragen + doen?

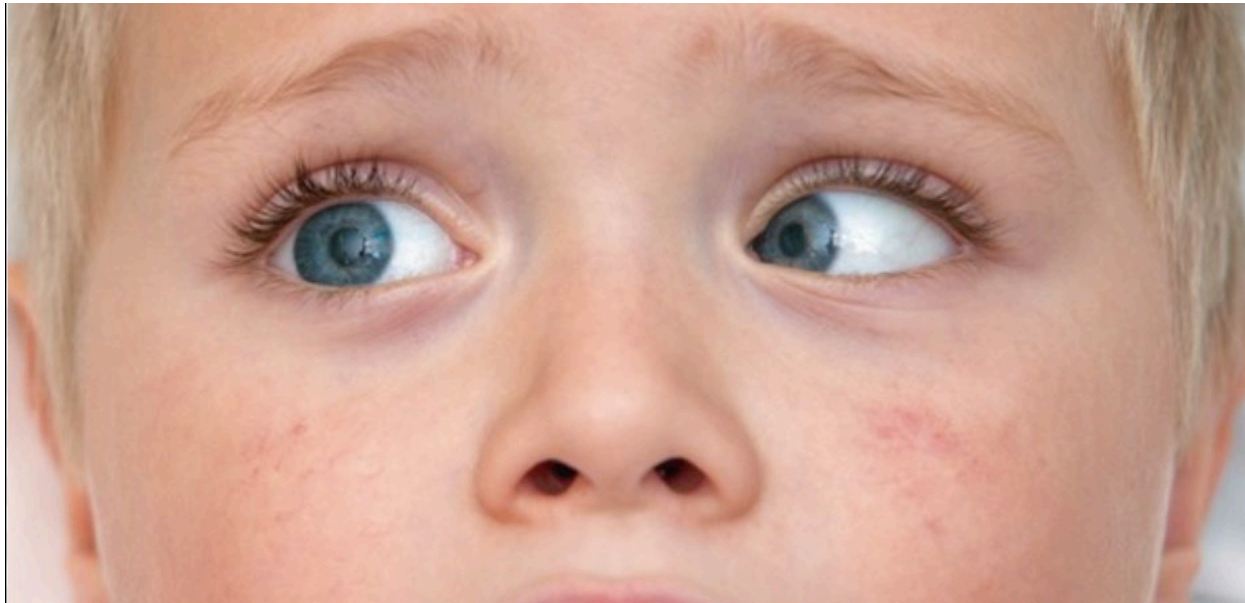Diplopie

- Monoculair? Oogarts



Diplopie

- Binoculair? Check oogmotiliteit + naar neuroloog

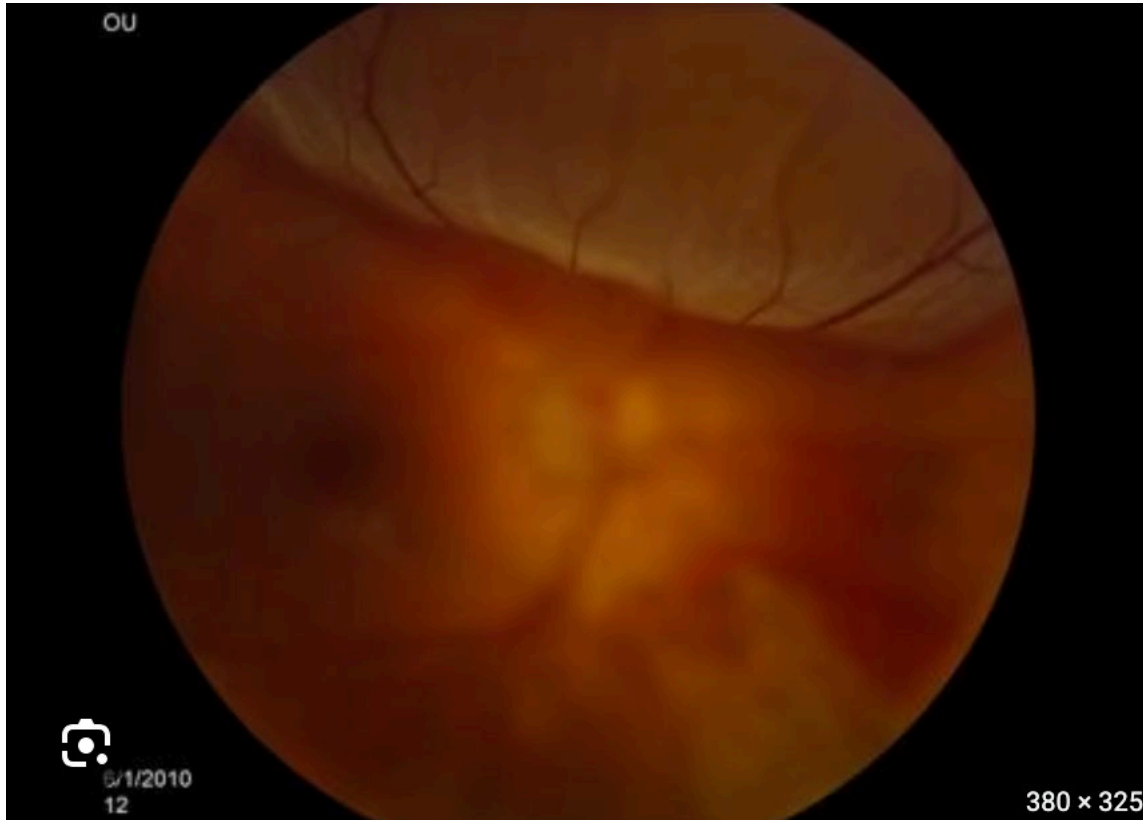


Casus 7

- “Ik zie lichtflitsen”
- => Wat te vragen?

Lichtflitsen

- Monoculair? Oogarts



Zo ook voor zwarte
bewegende stipjes, gordijn

Lichtflitsen

- Binoculair? Migraine aura

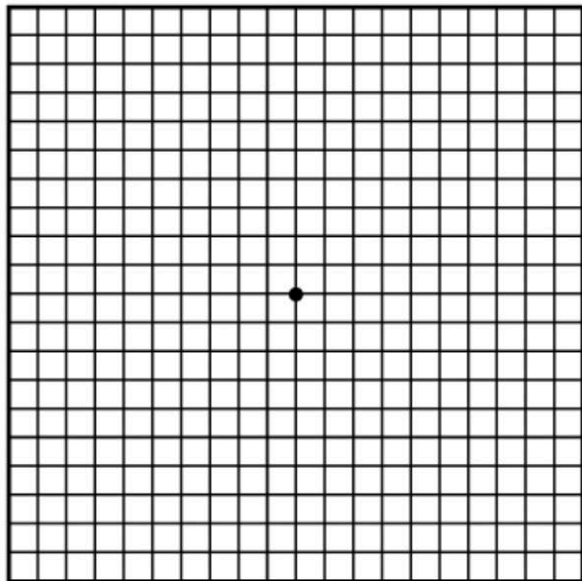


Casus 8

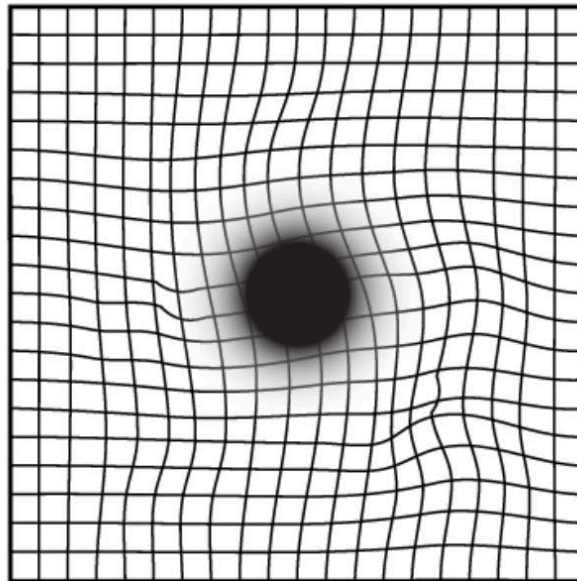
- “Ik zie plots de helft zwart in 1 oog/plots niets meer in 1 oog”
- => dringend, oogarts + TIA-protocol neuroloog

Casus 9

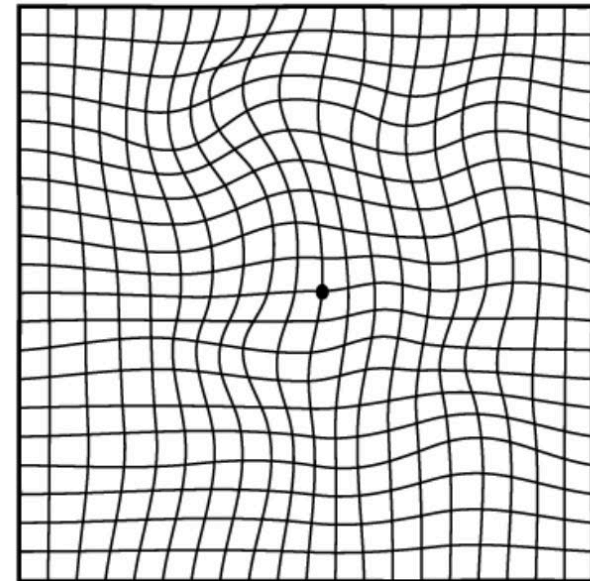
- “de lijnen lopen krom”
- => oogarts, liefst binnen de week als recent ontstaan



Normal



Missing area/blind spot

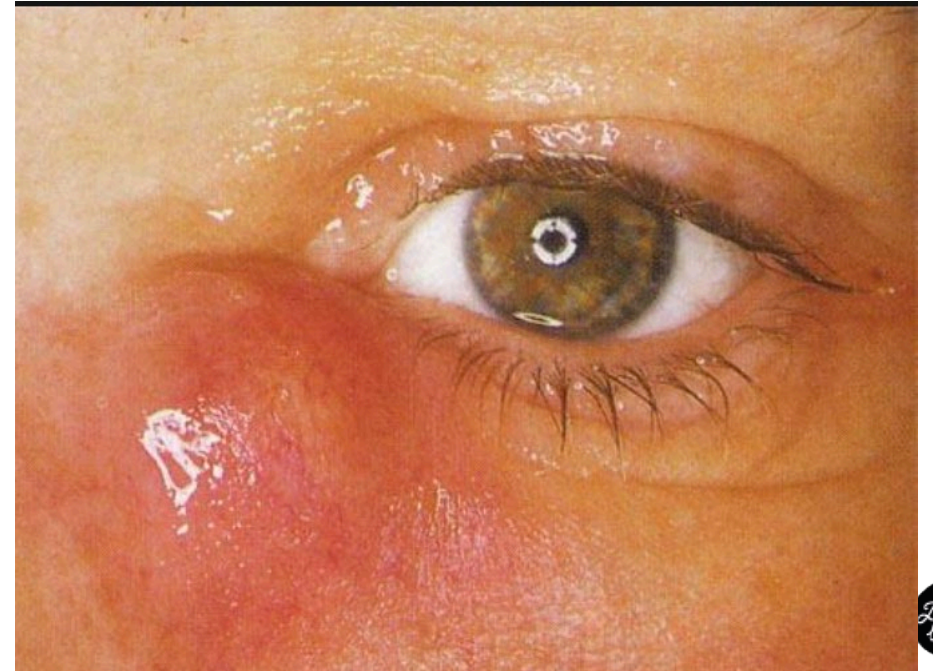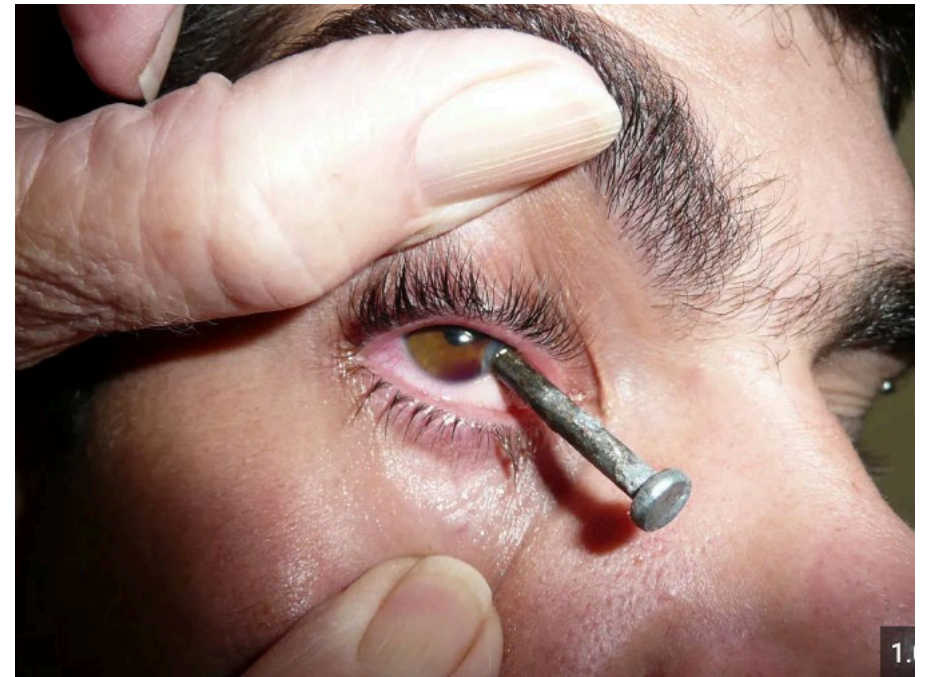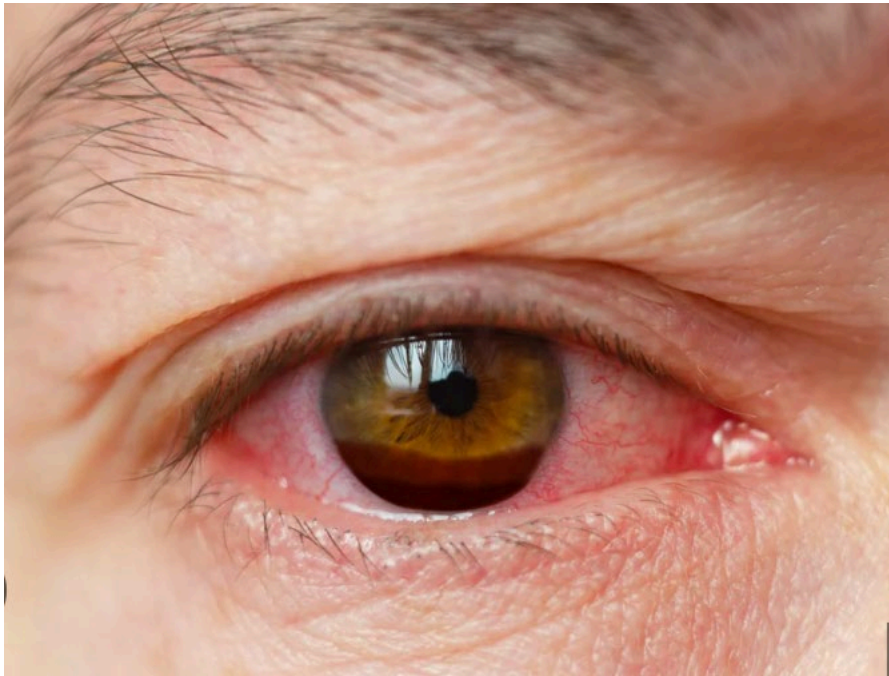


Distortion/wavy lines

Samenvatting

- Goede anamnese is belangrijk
- Klinisch onderzoek:
 - Inspectie
 - Eventueel verdoving + fluoresceïne
 - Vergeet bij verhaal van vreemd voorwerp niet het bovenste ooglid om te klappen
 - Eventueel pupilreflexen en oogmotiliteit

En nog zoveel meer...



En nog zoveel meer...

- Regionale oogarts van wacht Oost-Vlaams Brabant
- Vrijdag 20 u tot maandag 8 u + feestdagen

- 050/55.62.90

Dank voor uw aandacht!