Regionaal ziekenhuis
Heilig Hart Leuven

Dichtbij beter!

Herfstsymposium

Acute keelpijn

Dr. K. Charlier, Dr. S. Strobbe,
Dr. K. Samoy, Dr. M. Bogaerts

19/10/2019

Patiënt met acute keelpijn

- Anamnese
  - Duur - evolutie
  - Eten en drinken: odynofagie – dysfagie
  - Geassocieërde symptomen: trismus – uitstralingsotalgie – hot potato voice – dyspnee
  - Koorts

Regionaal ziekenhuis
Heilig Hart Leuven
Dichtbij beter!

Patiënt met acute keelpijn

- Klinisch onderzoek
  - Mond/keel: inspectie tonsillen – submandibulaire speekselklieren/mondvloer – mucosa
  - Hals: adenopathieën – fluctuerende massa
  - Flexibele laryngoscopie: ware stemplooien – sinus piriformis – vallecula

Regionaal ziekenhuis
Heilig Hart Leuven
Dichtbij beter!

Patiënt met acute keelpijn

- Bijkomende technische onderzoeken
  - Bloedname - hemocultuur
  - Cultuur
  - Echografie hals
  - CT hals

Regionaal ziekenhuis
Heilig Hart Leuven
Dichtbij beter!

Patiënt met acute keelpijn

- Differentieel diagnose
  - Stomatitis
  - Tonsillitis - peritonsillair abces
  - Sialadenitis
  - Ludwig's Angina
  - Epiglottitis
  - Vreemd voorwerp - trauma
  - Halsabces
  - Maligniteit

Regionaal ziekenhuis
Heilig Hart Leuven
Dichtbij beter!

Stomatitis

= algemene term die verwijst naar inflammatie van de mond en lippen

➔ Oorzaken

1. Infectie:
   - Viraal:
     - ➔ herpetiforme gingivostomatitis: HSV-1 (enkel primo-infectie geeft mucositis (vesikels evoluerend naar ulceraties, bij reactivatie: koortsblaas thv lip) > HSV-2 (+genitale letsels)
     - ➔ herpangina: Coxsackie virus
     - ➔ hand-feet-mouthdisease: Coxsackie A 16
     - ➔ windpokken: Varicella zoster virus (bij reactivatie: vesiculaire stomatitis volgens dermatoom)
     - ➔ mononucleiosis: EBV (pharyngitis, tonsillitis, stomatitis, gingivitis, adenopathieën, vermoeidheid, rash na amoxicilline)
   - Fungaal
   - Bacterieel

Regionaal ziekenhuis
Heilig Hart Leuven
Dichtbij beter!

Stomatitis

2. Allergische reactie (contact stomatitis) op inhalatie medicatie, orthodontische devices en lijmen,…

3. Bestraling – chemotherapie

4. Nutritionele deficiënties (meest frequent Vitamine B2, B3, B6, B9 en B12, Fe, foliumzuur)

5. Auto-immuun
   - Afteuze stomatitis of recurrente afteuze ulcera
   - Ziekte van Behçet:
     - ➔ genetisch (Middellandse Zee, Oost-Azië (Japan))/auto-immuun
     - ➔ genitale ulcera
     - ➔ oogafwijkingen (uveïtis en of retinale vasculitis)
     - ➔ huidafwijkingen (erythema nodosum of papulopustuleuze afwijkingen) en een positieve pathergietest.
     - ➔ artritis en tromboflebitis

Stomatitis

- Erythema multiforme major (Stevens-Johnson-syndroom):
  - ➔ gastheer specifieke celgemedieerde immuunrespons
  - ➔ stomatitis
  - ➔ conjunctivitis
  - ➔ genitale ulceraties
  - ➔ huidblaren
  - ➔ bronchopneumonie
  - ➔ acute tubulusnecrose.

  Reactief op amoxicilline, mycoplasma en herpes-simplex infectie!
- Zeldzaam:
  - ➔ Agranulocytose, cyclische neutropenie en leukemie, vooral acute myeloïde leukemie
  - ➔ Bulleuze dermatosen, zoals pemphigus, parapemphigus en epidermolysis bullosa
  - ➔ lichen planus en systemische lupus erythematodes (SLE).

Stomatitis

- Afteuze stomatitis of recurrente afteuze ulcera

  = meest voorkomende type van stomatitis

  recurrente (3-6 x /jaar) episodes van 2-tal aften (grijs-gele ulceratie omringd door erythema) die 7 à 10 dagen duren

  frequenter bij vrouwen, soms gerelateerd met menstruele cyclus

  ➔trauma, stress, coeliakie, Crohn

  ➔ nutritionele deficiënties

  ➔ auto-immuun

Regionaal ziekenhuis
Heilig Hart Leuven

Dichtbij beter!

Regionaal ziekenhuis
Heilig Hart Leuven

Dichtbij beter!

Stomatitis

- Anamnese
  - Keelpijn
  - Koorts
  - Pijnlijke aften
  - Moeite met eten en drinken
- Klinisch onderzoek
  - Mond/keel: erythemateuze mucosa - aften
  - Hals: adenopathieën

Regionaal ziekenhuis
Heilig Hart Leuven
Dichtbij beter!

Stomatitis

- Bijkomend onderzoek
  - Labo (virale serologie (EBV, HSV, Mycoplasma), inflammatoire parameters, ANCA's, t-transglutaminase, vit B12, Fe, foliumzuur, …)
  - Cultuur van fungale plaques
  - Biopsie van ulceraties
- Behandeling
  - Symptomatisch: topische agentia (stomatitiscocktail) – analgetica- occasioneel steroïden
  - Correctie van onderliggende oorzaken: supplementatie van vitamine deficiënties – vermijden van uitlokkende agentia

Regionaal ziekenhuis
Heilig Hart Leuven
Dichtbij beter!

Casus

- Jonge man, 16 jaar
- koorts, hoest
- diagnose van bronchopneumonie, R/ amoxicilline
- nadien ontstaan van algemene malaise met fulminante stomatitis, conjunctivitis en falen van orale intake
- hospitalisatie voor IV vocht, CS, AB clarithromycine en comfortzorg
- tijdens hospitalisatie ontstaan van blaarvorming thv handen en voeten
- Labo: positieve serologie voor Mycoplasma

Casus

Regionaal ziekenhuis
Heilig Hart Leuven
Dichtbij beter!

Tonsillitis – peritonsillair abces

- Etiologie
  - **Groep A β-haemolytische streptococcen** > staphylococcen > haemophilus
  - Anaëroben, virussen (rhino-/coronavirus … – EBV – CMV – HIV), gonococ, Corynebacterium diphteriae
- Anamnese
  - Toenemende keelpijn – odynofagie - halithose
  - Koorts, algemene malaise
  - Unilaterale uitstralingsotalgie – hot potato voice – trismus – sialorrhea – torticollis
- Klinisch onderzoek
  - Mond/keel: erythemateuze, gezwollen tonsillen +/- wit beslag
    - Peritonsillair abces: asymmetrie tonsillen – uvula deviatie – unilaterale zwelling palatum – trismus
  - Flexibele laryngoscopie: asymmetrische zwelling farynx, vernauwing luchtweg?
  - Hals: adenopathieën

=> Verwijzing NKO: bij onmogelijkheid tot perorale intake, vermoeden van peritonsillair abces of andere complicaties

Regionaal ziekenhuis
Heilig Hart Leuven
Dichtbij beter!

Tonsillitis – peritonsillair abces

- Klinisch onderzoek

Regionaal ziekenhuis
Heilig Hart Leuven
Dichtbij beter!

Tonsillitis – peritonsillair abces

- Bijkomend onderzoek
  - Bloedname: complet – specifieke EBV antilichamen
  - Wisser: rapid strep antigen test
  - CT hals: enkel igv verdenking op 'deep neck space' infectie!
    - para- of retrofaryngeaal abces, halsabces, thromboflebitis vena jugularis (Lemierre syndroom)
- Behandeling
  - Supportieve behandeling: hydratatie – rust – antipyretica – analgetica
  - Antibiotica: **10 d Amoxicilline** of Penicilline V = 1ste lijns
    - niet igv EBV infectie: risico op maculopapulaire rash
    - bij peni-allergie: Clindamycine of Clarithromycine
    - igv bacteriële superinfectie: 1ste of 2de generatie cefalosporines
    - igv abces: iv Augmentin of Clindamycine
  - Heelkunde: punctie - incisie en drainage - tonsillectomie à chaud / à froid
  - Steroïden

Regionaal ziekenhuis
Heilig Hart Leuven
Dichtbij beter!

Tonsillitis – peritonsillair abces

- Differentieel diagnose van pharyngitis
  - Virale pharyngotonsillitis
    - + algemene symptomen, rhinitis/sinusitis, pharyngeaal erytheem
    - - tonsillair exsudaat
    - zelf-limiterend
  - Inflammatoire etiologie
    - laryngopharyngeale reflux
    - postnasale drip
    - post radiotherapie
    - caustische ingestie - inhalatie
- Differentieel diagnose van asymmetrische tonsillen
  - Neoplasie
    - Maligne: squameus cell carcinoma bij rokers of alcohol – lymfoom
    - Benigne: parapharyngeale tumoren vb. pleiomorf adenoma diepe lob parotis

Regionaal ziekenhuis
Heilig Hart Leuven
Dichtbij beter!

Tonsillitis – peritonsillair abces

- CASUS
  - Vrouw, 47 jaar
    - Anamnese:
      - Sinds 4 dagen keelpijn, vnl rechtszijdig – moeite met slikken
      - Uitstralingsotalgie rechtszijdig
      - Koorts (38,5°C)
      - Geen trismus – geen dyspnee
      - 2 dagen geleden op spoed: vermoeden virale faryngitis, Streptococcus pyogenes antigen negatief, negatieve keelwisser, bloedname: CRP 12,4 – WBC 9,2, linksverschuiving

Regionaal ziekenhuis
Heilig Hart Leuven
Dichtbij beter!

Tonsillitis – peritonsillair abces

- CASUS
  - Vrouw, 47 jaar
    - Klinisch onderzoek:
      - Micro-otoscopie: normale bevindingen
      - Mond/keel: duidelijke zwelling parafaryngeaal rechts, tonsillen graad I, geen tekenen van tonsillitis
      - Indirecte flexibele laryngoscopie: zwelling rechts van palatum molle tot net boven arytenoid, verder normaal
      - Hals: zwelling ter hoogte van hals rechtszijdig

Regionaal ziekenhuis
Heilig Hart Leuven
Dichtbij beter!

Tonsillitis – peritonsillair abces

- CASUS
  - Vrouw, 47 jaar
    - Bijkomend onderzoek
      - Bloedname: CRP 70 – WBC 12,2; toename linksverschuiving
      - CT hals

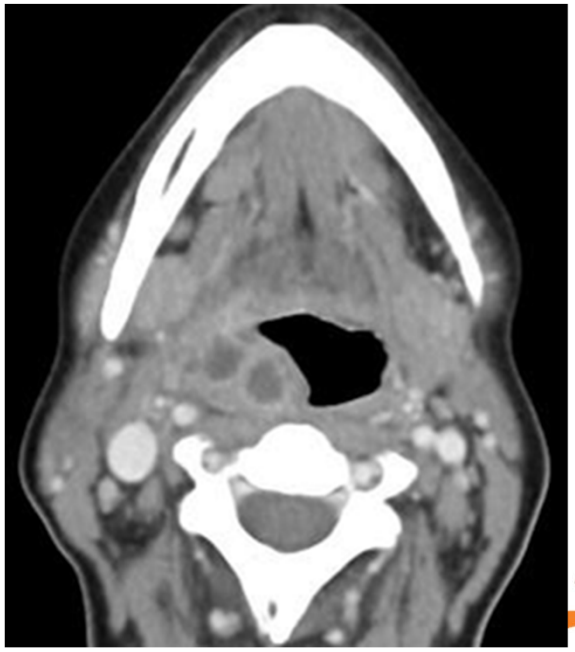

Regionaal ziekenhuis
Heilig Hart Leuven

Dichtbij beter!

Tonsillitis – peritonsillair abces

- CASUS
  - Vrouw, 47 jaar
    - Behandeling
      - Iv Augmentin
      - Iv Solumedrol
      - Iv analgetica
    - Evolutie
      - Controle bloedname na 2d: CRP 43 – WBC 9, geen linksverschuiving
      - Pijn onder controle – voldoende inname van voedsel en vocht – verdwijnen uitstralingsotalgie
      - Beterschap zwelling bij KO
      - Naar huis na 48u met AB per os

Regionaal ziekenhuis
Heilig Hart Leuven
Dichtbij beter!

Sialadenitis

- Anamnese
  - (keel)pijn - trismus
  - (Unilaterale) zwelling van speekselklier - maaltijdgebonden
  - Koorts

Regionaal ziekenhuis
Heilig Hart Leuven
Dichtbij beter!

Sialadenitis

- Klinisch onderzoek
  - Mond/keel: droge mucosa – massage speekselklier: purulente drainage of gereduceerde/afwezige flow
  - N. facialis

Sialadenitis

- Bijkomend onderzoek
  - Cultuur igv purulente drainage
  - Bloedname: complet – basis metabool panel (BMP) – autoimmuun panel (ANA – RF – SS-A en SS-B)
  - Echografie: lithiasis - abces
  - CT scan: lithiasis – abces – onderliggend gezwel
  - MRI: tumor thv diepe lob glandula parotidea

Regionaal ziekenhuis
Heilig Hart Leuven
Dichtbij beter!

Sialadenitis

- DD acute unilaterale zwelling van de speekselklier
  - Acute suppuratieve sialadenitis
  - Sialolithiasis
  - Chronische sialadenitis
- DD bilaterale speekselklier zwelling
  - Viraal: de bof – HIV – CMV – Coxsackie A en B – zeldzaam tbc of kattenkrabziekte
  - Autoimmune pathologie: primair of secundair Sjögren syndroom

Regionaal ziekenhuis
Heilig Hart Leuven
Dichtbij beter!

Sialadenitis

- Acute suppuratieve sialadenitis
  - Aanleiding:
    - Speekselstase - Verminderde speeksel flow

      Etiologie: medicatie (diuretica – anticholinergica)
      diabetes
      dehydratatie
      bestraling en chemotherapie
      ziekte van Alzheimer
      systemische autoimmuun ziekte of Sjögren syndroom
    - Obstructie
  - Pathogeen: S. aureus = meest frequent
    Overige: S. pneumoniae - E. coli – H. influenzae
  - Behandeling: applicatie van warme compressen – speekselkliermassage
    NSAID's - antibiotica
    heelkunde

Regionaal ziekenhuis
Heilig Hart Leuven
Dichtbij beter!

Sialadenitis

- CASUS
  - Man, 80 jaar
    - Anamnese:
      - Sinds 1 week zwelling submandibulair rechts – nt toenemend tijdens eten
      - Pijn van zodra hij mond opent om te eten, hierdoor amper voedsel- en vocht inname
      - Geen koorts
      - Roken: gestopt sinds 50 jaar
    - Klinisch onderzoek:
      - Mond/keel: geen evacuatie van etter bij massage submandibulaire speekselklier, zeer pijnlijk, beperkte trismus omwille van pijn
      - Hals: harde, weinig mobiele zwelling ter hoogte van zone II rechtszijdig, geen adenopathieën, normale palpatie parotis bilateraal

Regionaal ziekenhuis
Heilig Hart Leuven
Dichtbij beter!

Sialadenitis

- CASUS
  - Man, 80 jaar
    - Bijkomend onderzoek
      - Echografie hals: forse dilatatie van de submandibulaire speekselklier rechts en van de ductus. Inliggend een ongeveer 1 cm grote gelaagde verkalkte steen.
      - CT hals: Grote sialolithiase proximaal in de rechter ductus van Wharton, met retro-obstructieve sialadenitis van de rechter submandibulaire speekselklier.

Regionaal ziekenhuis
Heilig Hart Leuven
Dichtbij beter!

Sialadenitis

- CASUS
  - Man, 80 jaar
    - Bijkomend onderzoek
      - CT hals

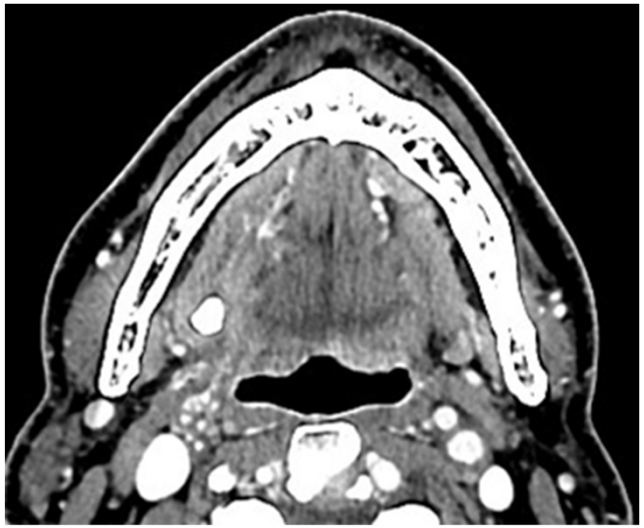

Regionaal ziekenhuis
Heilig Hart Leuven
Dichtbij beter!

Sialadenitis

- CASUS
  - Man, 80 jaar
    - Behandeling:
      - Goede hydratatie
      - Massage submandibulaire speekselklier
      - Zure voeding
      - NSAIDs af te wisselen met paracetamol
      - Contactopname zo optreden van koorts of malaise, aldan Augmentin op te starten
      - Doorverwijzing naar UZ Leuven ter planning heelkunde

Regionaal ziekenhuis
Heilig Hart Leuven
Dichtbij beter!

Ludwig's Angina

- Anamnese
  - Progressieve pijn en zwelling thv mondvloer - trismus
  - Moeite met slikken – dysfagie - drooling
  - Ademhalingsmoeilijkheden – gedempte spraak
  - (Hoge) koorts

Regionaal ziekenhuis
Heilig Hart Leuven
Dichtbij beter!

Ludwig's Angina

- Klinisch onderzoek

Snel progressieve cellulitis met submandibulaire en submentale zwelling van de hals

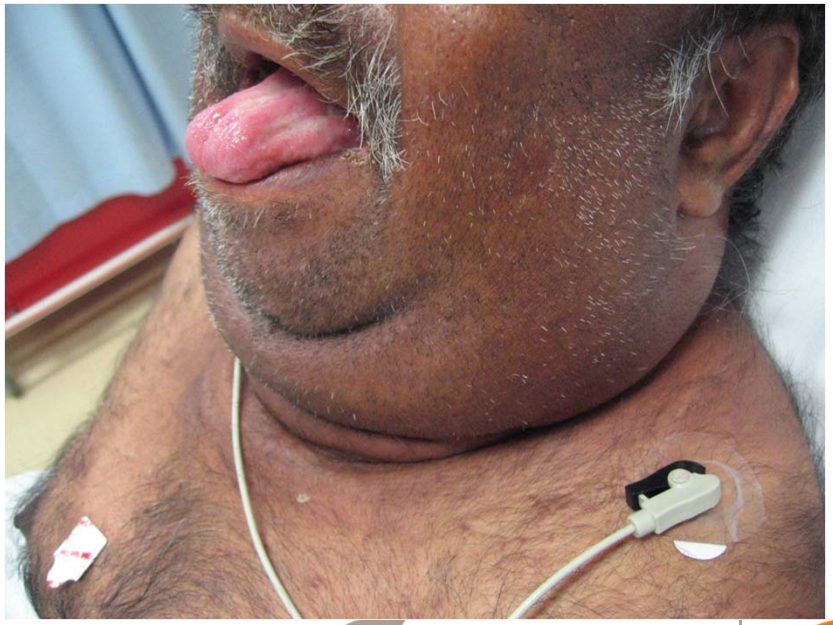

Regionaal ziekenhuis
Heilig Hart Leuven
Dichtbij beter!

Ludwig's Angina

- Bijkomend onderzoek
  - Bloedname - hemocultuur
  - CT scan: abces
- Differentieel diagnose
  - Angioedema
  - Peritonsillair abces
  - Epiglottitis
  - Deep neck infecties: infecties thv masseter ruimte – submandibulaire ruimte

Regionaal ziekenhuis
Heilig Hart Leuven
Dichtbij beter!

Ludwig's Angina

- Etiologie
  - Odontogene infectie thv de 2de of 3de molaar
  - Faryngitis – linguale tonsillitis – sialadenitis
  - Tong piercing – oraal trauma
- Predisponerende comorbide condities
  - Slechte orale hygiëne
  - Diabetes mellitus
  - Malnutritie - alcoholisme
  - Neutropenie - lupus erythematosa – aplastische anemie
  - Glomerulonefritis
- Pathogeen: polymicrobiële orale flora

Regionaal ziekenhuis
Heilig Hart Leuven
Dichtbij beter!

Ludwig's Angina

- Behandeling
  - Breedspectrum antibiotica gedurende 2 à 3 weken
    - Hoge dosis Penicilline of cefalosporine iv
  - Veilige luchtweg voorzien!
  - Heelkundige drainage

Regionaal ziekenhuis
Heilig Hart Leuven
Dichtbij beter!

Epiglottitis

- Wanneer aan denken?

  Keelpijn + sliklast + normale keelinspectie

  +/- 1 of meerdere van deze:

  - Koorts
  - Veranderde stem
  - Gevoelige palpatie larynx

  => zeker contact NKO-arts

  +/- Alarmsymptomen:

  - Drooling!
  - Snelle progressie van de klachten!
  - (Beginnende) dyspnee/stridor!

  => DRINGENDE verwijzing naar spoed

Regionaal ziekenhuis
Heilig Hart Leuven
Dichtbij beter!

TABEL 1. Bevindingen bij lichamelijk onderzoek bij volwassenen en kinderen met epiglottitis (prevalentie in %)[1-6]

	volwassenen	kinderen
keelpijn	89	50
pijn bij slikken	82	26
omfloerste stem	79	79
koorts	26	57
kwijlen	22	38
cervicale lymfadenopathie	55	50
inspiratoire stridor	27	80
dyspneu	37	80
pijn bij palpatie van de larynx	79	38
lichte hoest	15	30
'tripod position' (= rechtop zittend en naar voren leunend, met de tong uit de mond en het hoofd naar voren)	percentages onbekend	

Epiglottitis

- Etiologie?
  - Infectieus: H. influenzae type b / streptokokken / stafylokokken
  - Non-infectieus: vreemd voorwerp / caustisch / thermisch letsel
  - Cave: immuniteitsstoornis of immunosuppressie
- Incidentie?
  - Vroeger vooral bij kinderen → afname sinds vaccinatie H. influenzae
  - MAAR **recente toename bij volwassenen** sinds deze vaccinatie!
    - Israël: sinds vaccinatie: stijging bij volwassenen van 0,88 -> 31/100.000
    - "Secundair vaccinfalen"?
    - Toename andere pathogenen?
    - Toename diagnostiek met flexibele scoop?
  - **Mortaliteit** bij **volwassene**: **7%** !

Regionaal ziekenhuis
Heilig Hart Leuven
Dichtbij beter!

- Flexibele laryngoscopie:

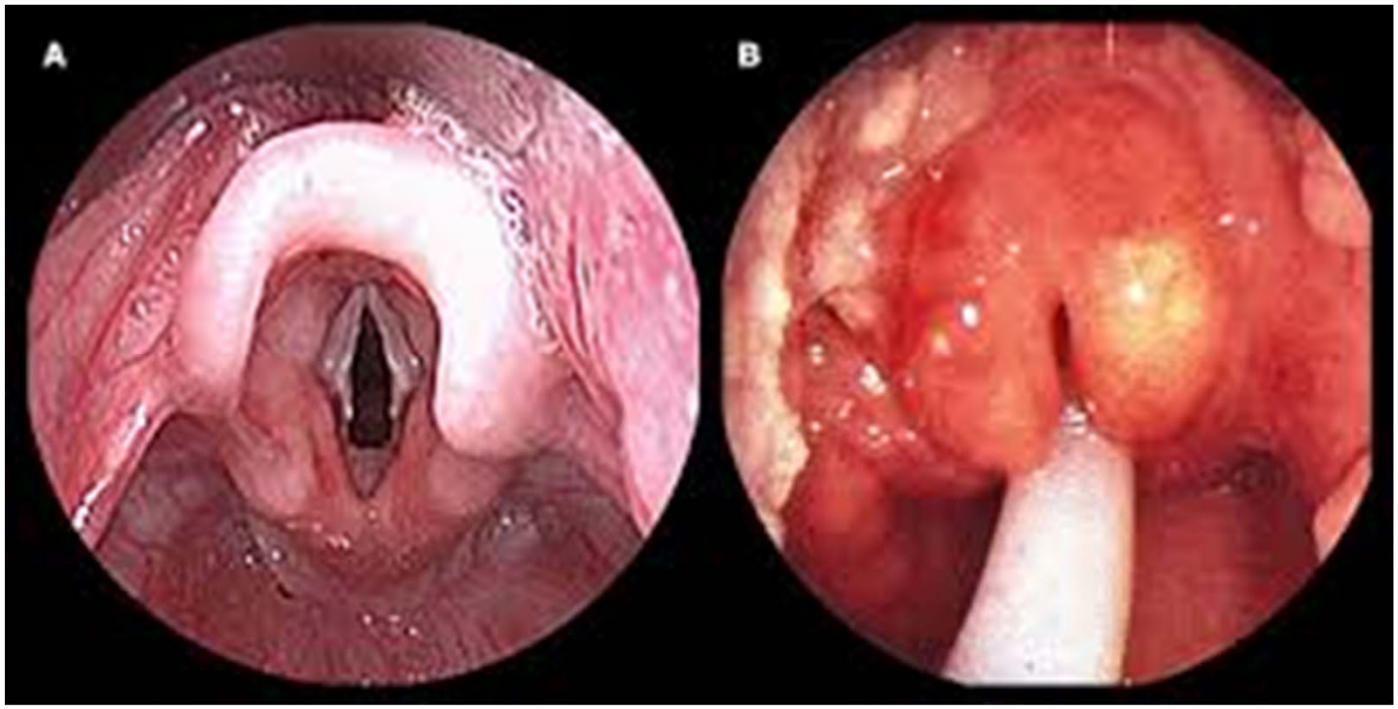

- **Kinderen**: typisch kersenrood aspect, cfr foto
- **Volwassenen**: vaak bleker en oedemateus + omliggende supraglottitis
- Beter géén spiegelonderzoek!

Regionaal ziekenhuis
Heilig Hart Leuven
Dichtbij beter!

Epiglottitis

- Bijkomende onderzoeken:
  - Bloedname (+ tryptase na acute onset: DD allergische reactie)
  - Hemocultuur: vóór opstart antibiotica
  - (RX):'Thumbprint' teken (voornamelijk bij kinderen)
- Therapie:
  - Antibiotica:
    - 1ste keuze: Amoxiclav
    - 2de keuze: 2de of 3de generatie cefalosporines
    - Evt bijkomend Metronidazol (anaeroben) of Vancomycine (MRSA)
  - Corticosteroïden: in acute fase in hoge dosis (maar weinig evidentie)
  - Luchtwegbeveiliging:
    - Sowieso observatie met O2-monitoring
    - Bij dyspnee/stridor: intubatie (zo mogelijk)
    - Zo nodig tracheotomie of coniotomie
      - Steeds nodige materiaal naast bed!

Regionaal ziekenhuis
Heilig Hart Leuven
Dichtbij beter!

Vreemd voorwerp in de keel

- Casus: vrouw, 70 jaar
  - Opnamereden: gangstoornissen → D/ NPH: normale druk hydrocefalie
  - Merk op: mogelijk symptoom: milde dementie (behandelbare vorm)
  - 08-04-2019: gevoel dat pil bleek steken in de keel
  - 09-04-2019: odynofagie en dysfagie
    - Laryngoscopie: diffuus oedeem en speekselstase; geen vreemd voorwerp
  - 10-04-2019: acute oraal bloeding; cardiaal arrest, reanimatie/intubatie
    - Laryngoscopie + gastroscopie: beide negatief
  - 12-04-2019: extubatie, vlotte heropstart orale intake
    - Laryngoscopie: opnieuw negatief
  - 12-06-2019: persisterende milde odynofagie, maar goede orale intake
    - Laryngoscopie: opnieuw negatief => CT hals…

Regionaal ziekenhuis
Heilig Hart Leuven
Dichtbij beter!

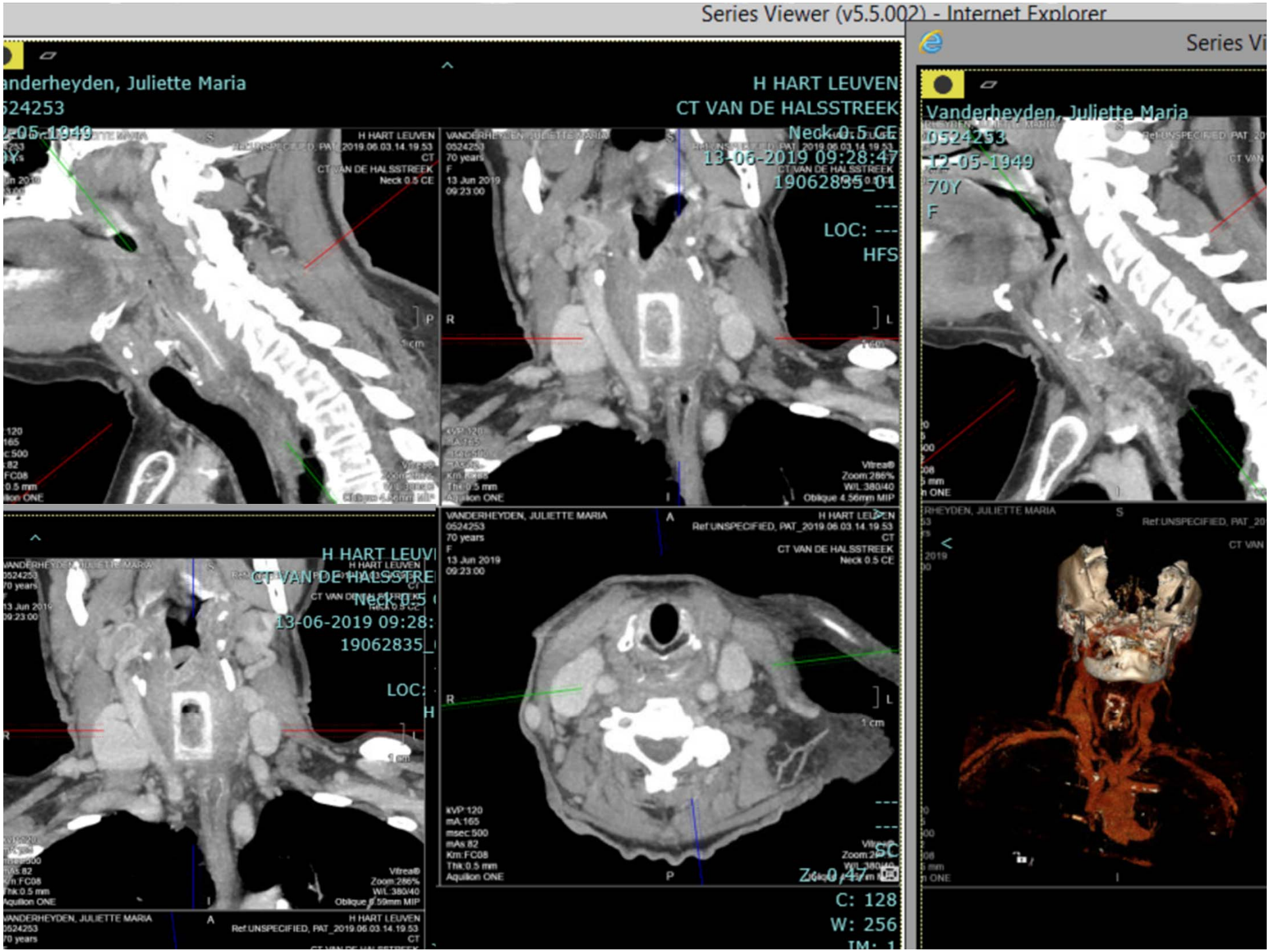
Series Viewer (v5.5.002) - Internet Explorer
Series Vi
anderheyden, Juliette Maria
524253
H HART LEUVEN
CT VAN DE HALSSTREEK
Neck 0.5 CE
13-06-2019 09:28:47
19062835_01
LOC: ---
HFS
Vanderheyden, Juliette Maria
0524253
12-05-1949
70Y
F
VANDERHEYDEN, JULIETTE MARIA
0524253
70 years
F
13 Jun 2019
09:23:00
Ref:UNSPECIFIED, PAT_2019.06.03.14.19.53
CT
kVP:120
mA:165
msec:500
mAs:82
Km:FC08
Thk:0.5 mm
Aquilon ONE
Vitreal®
Zoom:286%
W/L:380/40
Oblique 4.56mm MIP
C: 128
W: 256

Pil mét blister submucosaal in hypofarynx

- Diameter van bijna 3 op 2 cm
- Erg snelle submucosale “ingraving”
  - 6x nazicht door 3 verschillende artsen op verschillende tijdstippen
  - Telkens negatieve laryngoscopie + 1x negatieve gastroscopie
- Directe laryngoscopie onder algemene anesthesie:
  - Blister in posterieur weefsel defect in de hypofarynx
  - Zat vast onder de musculus constrictor faryngis inferior
  - Laserresectie
- Quid factor dementie door NPH?
- CAVE: patiënten géén blisters geven…

Regionaal ziekenhuis
Heilig Hart Leuven
Dichtbij beter!

Patiënt met acute keelpijn

- Referenties
  - Myles L. Pensak et al. Otolaryngology cases: The university of Cincinnati Clinical Portfolio, second edition. (Thieme, 2018)

Regionaal ziekenhuis
Heilig Hart Leuven
Dichtbij beter!